

Реферати

ЭЛЕКТРОННО-МИКРОСКОПИЧЕСКИЕ ИЗМЕНЕНИЯ СЛИЗИСТОЙ ОБОЛОЧКИ ТОНКОЙ КИШКИ КРЫС В ПОЗДНИЕ СТАДИИ ОЖоговой БОЛЕЗНИ

Галунко А. М., Гаврилюк А. А.

В эксперименте с развитием ожоговой болезни у крыс проводилось электронно-микроскопическое исследование изменений стенки тонкой кишки в соответствующие сроки. Изучение ультраструктурного состояния слизистой оболочки тонкой кишки при термической травме показало, что на фоне нарушений структур микроциркуляторного русла в отдаленные сроки ожоговой болезни и особенно на 14 и 21 сутки наступают значительные изменения клеток эпителиальной пластинки и структурных компонентов собственной пластинки.

Ключевые слова: тонкая кишка, ожоговая болезнь, электронно-микроскопические изменения, раствор 0,9% NaCl.
Статья надійшла 28.09.2014 р.

ELECTRON-MICROSCOPIC CHANGES IN SMALL INTESTINAL MUCOSA OF RATS IN THE LATER STAGES OF BURNING DISEASE

Galunko G. M., Gavryluk A. O.

In the experiment of burning disease in rats was conducted electron microscopic study of changes in the wall of the small intestine in those terms. The study of ultrastructural condition of the mucous membrane of the small intestine during thermal injury showed that the background structures microcirculation disorders in later periods of burning disease and especially 14 and 21 days significant changes occur in epithelial cells and structural components of the lamina propria.

Key words: small intestine, burn disease, electron-microscopic changes, solution 0,9% NaCl.

Рецензент Волков К.С.

УДК 612.616:575.76

О. Я. Глодан

ДВНЗ «Прикарпатський національний університет ім. В. Стефаника», м. Івано-Франківськ

ГІСТО- ТА УЛЬТРАСТРУКТУРНІ ЗМІНИ У ЗВИВИСТИХ СІМ'ЯНИХ ТРУБОЧКАХ В УМОВАХ РЕНТГЕНІВСЬКОГО ОПРОМІНЕННЯ

В умовах експерименту 25 лабораторним щурам під ефірним наркозом локально опромінювали рентгенівським промінням ліве яєчко дозою 1000 Р на протязі 5 хв. Тканини яєчка досліджували гістологічно через 7, 30 і 90 діб від початку експерименту. Встановили, що локальне опромінення яєчка рентгенівським промінням названою дозою призводить до повної деструкції звивистих сім'яних трубочок і помітних регенеративних змін в них на 90-ту добу не виявлено. Досліджено ультраструктурні зміни в яєчку після рентгенівського опромінення.

Ключові слова: яєчко, рентгенівське опромінення, сперматогенез.

Робота є фрагментом НДР «Морфофункціональний стан кровоносного русла і тканинних елементів чоловічої статевий залози в умовах впливу патогенних факторів», № державної реєстрації 0105U009082.

Як відомо клітини сперматогенного епітелію звивистих сім'яних трубочок яєчка проявляють високу чутливість до дії на організм різноманітних факторів зовнішнього середовища [1, 3, 6]. Разом з тим, враховуючи широке діагностичне застосування рентгенологічної апаратури, минулі та можливі нові техногенні катастрофи, вплив рентгенівського опромінення на характер структурних змін в чоловічій репродуктивній системі вивчений не повно, що і послужило причиною даного дослідження.

Вивчення структурних основ регенерації органів після їх пошкодження складає одну з важливих проблем сучасної медицини – проблеми росту, розвитку та диференціювання. Довгий час вважалось, що яєчко, як один із найбільше диференційованих органів не здатний до репаративної регенерації або вона обмежена лише відновленням частини клітин сперматогенного епітелію. Однак вивчення процесів, що відбуваються в яєчку статевозрілих ссавців після дії таких пошкоджуючих факторів як травма [3], гіпотермія яєчка [1], вплив іонізуючого опромінення [4] показало повну деструкцію звивистих сім'яних трубочок, а сперматогенний епітелій розвивається тільки в новоутворених сім'яних трубочках середостіння.

Повна деструкція диференційованих сім'яних трубочок після дії вищезгаданих пошкоджуючих факторів та їх часткове повторне утворення, за даними [7] вказує на нестабільну динамічну структуру яєчка. Динамічна структура яєчка статевозрілих ссавців підтверджує існування камбіальної зони в органі – сітки яєчка, яка в період регенерації реактивно змінюється [2]. Джерелом відновлення сперматогенного епітелію, служать первинні статеві клітини, які зберігаються в ділянці сітки яєчка з періоду внутрішньоутробного розвитку.

Уявлення про динамічну структуру яєчка статевозрілих ссавців потребує розширити коло експериментів заради пошуків відповіді на питання – в якій мірі деструкція та регенерація звивистих сім'яних трубочок є характерною реакцією тканини органа на дію пошкоджуючих факторів, а також для одержання доказів участі епітелію сітки яєчка в регенерації сім'яних трубочок. Модель опромінення яєчка багато дослідників використовували з метою пошуку стовбурової сперматогоніальної клітини. На думку більшості з них, такими клітинами служать

радіорезистентні сперматогонії типу А. Їх кількість та здатність до поділу визначає ступінь регенерації органа [7]. По суті, поняття «регенерація» яєчка після дії радіації зводиться до регенерації тільки сперматогенного епітелію. Це викликає ряд протиріч, як наприклад, при дії високих доз іонізуючої радіації в складі сім'яних трубочок не виявляється статевих клітин, хоча в подальшому сперматогенний епітелій може відновлюватись. При цьому джерело відновлення залишається мало вивченими.

Метою роботи було дослідити вплив локального рентгенівського опромінення яєчок на перебіг сперматогенезу в експерименті.

Матеріал та методи дослідження. Експерименти виконані на 25 статевозрілих білих лабораторних щурах-самцях лінії Вістар, яким в умовах загального ефірного наркозу локально опромінювали ліве яєчко на протязі 5 хв в дозі 1000 Р в режимі 190 кВ 15 мА стаціонарним рентгенівським апаратом. Тіло тварин захищали свинцевою пластинкою товщиною 5 мм, залишаючи отвір діаметром 4,5 см над ділянкою калитки, в який попередньо виводили яєчко. Евтаназію тварин виконували під ефірним наркозом через 7, 30 та 90 діб після опромінення. Для гістологічних досліджень шматочки тканин яєчка фіксували в розчині Буена, поміщали в парафінові блоки, зрізи з яких товщиною 5-7 мкм фарбували гематоксилином і еозином та реактивом Шифф-йодна кислота з дофарбовуванням гематоксилином Еріха. У гістологічних препаратах яєчка вивчали стан звивистих сім'яних трубочок та клітин Лейдіга. Забір матеріалу для електронномікроскопічного дослідження структур яєчка проводили за загально прийнятими правилами. На ультрамікроскопі Tesla BS-490А виготовляли ультратонкі зрізи, монтували їх на мідні бленди, додатково контрастували цитратом свинцю і вивчали в електронному мікроскопі ПЕМ-125К. Одержані цифрові дані статистично обраховували за допомогою комп'ютерної програми Microsoft Excel.

Утримання і маніпуляції з тваринами здійснювали відповідно до положень “Європейської конвенції про захист хребетних тварин, які використовуються для експериментальних та інших наукових цілей” та ухвали Першого національного конгресу з питань біоетики.

Результати дослідження та їх обговорення. В результаті дослідження встановлено, що на 7-му добу від початку експерименту маса яєчка знизилася до $1,290 \pm 0,040$ г проти $1,522 \pm 0,215$ г у контролі, а його білкова оболонка потовщена. Діаметр звивистих сім'яних трубочок в цих умовах зменшився до $131,16 \pm 3,46$ мкм проти $210,05 \pm 5,72$ мкм у контролі. Між звивистими сім'яними трубочками в інтерстиційній сполучній тканині наявні множинні периваскулярні гематоми. Видимих змін з боку клітин Лейдіга не виявлено.

У звивистих сім'яних трубочках, що знаходились на VII стадії циклу сперматогенного епітелію, різко зменшилась кількість сперматоцитів на стадії прелептотени, що могло бути причиною значного пошкодження сперматогоній типу А. За даними ряду авторів [5, 7] ці клітини проявляють високу чутливість до рентгенівського опромінення.

На 30 добу локального рентгенівського опромінення яєчка деструктивні зміни в ньому нарастають. Зокрема його маса зменшилась до $0,530 \pm 0,115$ г, а діаметр звивистих сім'яних трубочок – до $120 \pm 6,45$ мкм. У паренхімі органа виявлялись вогнища її резорбції та сполучнотканинні тяжі з вираженою лімфоїдною інфільтрацією. Клітини сперматогенного епітелію в деформованих та деструктивно змінених звивистих сім'яних трубочках не виявились (рис. 1 а).

На 90 добу досліду маса яєчка на стороні рентгенівського опромінення порівнюючи з попереднім терміном практично не змінилась ($0,560 \pm 0,018$ г) і була втри рази меншою як в контролі. Білкова оболонка яєчка значно потовщена. Діаметр звивистих сім'яних трубочок становить $129 \pm 7,39$ мкм у середньому проти $210,05 \pm 5,72$ мкм у контролі. В окремих звивистих сім'яних трубочках наявні поодинокі сперматогонії та підтримувальні клітини (рис. 1 б). В інтерстиційній сполучній тканині клітин Лейдіга не виявлено.

Аналізуючи отримані гістологічні результати можна зробити висновок, що локальне рентгенівське опромінення яєчка дозою 1000 Р пошкоджує звивисті сім'яні трубочки та зупиняє на тривалій термін сперматогенез. Подібні результати у статевозрілих лабораторних тварин отримали [7], але за їх даними у більш віддалені терміни рентгенівського опромінення яєчка у звивистих сім'яних трубочках спостерігались регенеративні процеси. За нашими даними в яєчку виникали обширні лімфоїдні інфільтрати з наступним розростанням сполучнотканинних елементів, які деформували звивисті сім'яні трубочки та клітини Лейдіга.

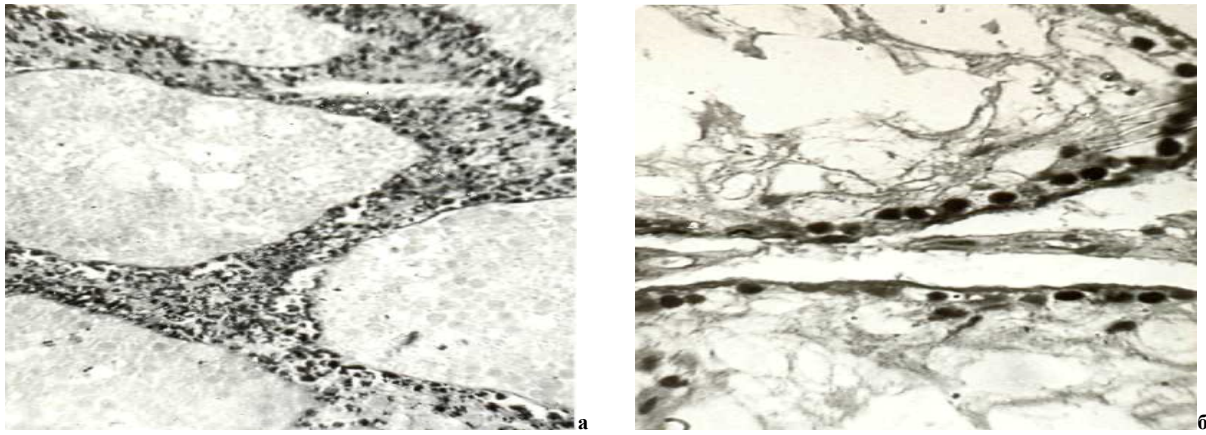


Рис. 1. Деформація звивистих сім'яних трубочок, відсутність в них клітин сперматогенного епітелію, лімфоїдна інфільтрація інтерстиційної сполучної тканини (а) на 30 добу та поодинокі сперматогонії (б) на 90 добу локального рентгенівського опромінення яєчка щурів дозою 1000 Р. Заб. г.-е. Зб.: а–об.20, ок.10; б–40, ок.10.

У терміни проведених нами дослідів регенеративних процесів, які б свідчили про часткове відновлення сперматогенезу не виявлено. Про це свідчить також різке (в три рази) зменшення маси яєчка і діаметру звивистих сім'яних трубочок.

В результаті електронномікроскопічних досліджень виявлено, що вже на 7-му добу після рентгенівського опромінення були виявлені патологічні зміни в сперматогенному епітелії і в будові власної оболонки звивистих сім'яних трубочок. В звивистих сім'яних трубочках, які відповідають VII стадії циклу сперматогенного епітелію, були відсутні сперматоцити на стадії прелептотени. Цей факт можна пояснити тим, що не відбувалось поповнення популяції цих клітин, у зв'язку із загибеллю при опроміненні їх попередників – сперматогоній типу А, що вказує на їх високу чутливість до опромінення. Окрім цього, виявлена велика кількість багатоядерних сперматид, а також сперматид із зміненою будовою акросоми. У власній оболонці звивистих сім'яних трубочок появилася складчастість базальної мембрани неклітинного шару та великі ліпідні краплі в міоїдних клітинах, які мають неправильну форму. Колагенові волокна неклітинних шарів розташовані хаотично, їх значно більше. У комплексі спеціалізованих з'єднань між підтримувальними клітинами відмічено розширення цистерн ендоплазматичної сітки з утворенням вакуолей, редукція філаментів, розходження цитолем. На 30 добу після опромінення відбувається подальша деструкція звивистих сім'яних трубочок з утворенням вогнищ резорбції, обмежених сполучною тканиною. В деструктивно змінених звивистих сім'яних трубочках зустрічались сперматогонії типу Б в стані дегенерації. В інтерстиційній тканині яєчка наявні периваскулярні запальні інфільтрати.

Через 90 діб після рентгенівського опромінення яєчка в ньому спостерігаються звивисті сім'яні трубочки, в більшості з яких містяться лише поодинокі сперматогонії. Вони мають власну оболонку, яка складається з чотирьох шарів, як в контрольній групі. Внутрішній клітинний шар містить подовженої форми міоїдні клітини. Головною ознакою звивистих сім'яних трубочок є наявність в них незрілих підтримувальних клітин з недиференційованим ядром, які характеризуються наявністю гетерохроматинових груп різного розміру, з'єднаних з ядерною мембраною, яка не має глибоких інвагінацій. В ділянці спеціалізованих з'єднань підтримувальних клітин пучки тонких філаментів розташовані паралельно відносно цитоплазматичної мембрани. Інтерстиційна тканина яєчка незрілого типу. Між звивистими сім'яними трубочками наявні клітини Лейдіга різного ступеня зрілості. Таким чином локальне рентгенівське опромінення в дозі 1000 Р пошкоджує як статеві клітини, так і власну оболонку звивистих сім'яних трубочок. Вказана радіаційна дія призводить до довготривалої зупинки сперматогенезу, порушення структур компонентів гематотестикулярного бар'єра та повної деструкції диференційованих звивистих сім'яних трубочок. В яєчку з'являються великі лімфоїдні інфільтрати.

Висновки

1. Локальне рентгенівське опромінення яєчка дозою 1000 Р на 7 добу призводить до розвитку патологічних змін в більшості звивистих сім'яних трубочках, порушуючи сперматогенез.
2. Через 30 діб рентгенівське опромінення яєчка викликає повну деструкцію звивистих сім'яних трубочок, в яких клітини сперматогенного епітелію не визначаються.
3. На 90 добу експерименту помітних регенеративних змін у звивистих сім'яних трубочках не виявлено, наявні поодинокі підтримуючі клітини та сперматогонії.

Перспективи подальших розробок у даному напрямку. Отримані результати надають можливість розробити нові заходи спрямовані на стимуляцію регенеративної здатності яєчка.

Список літератури

1. Grechin A. B. Izmeneniya krovenosnogo rusla semennikov kryis v rannie periodyi posle vozdeystviya na nih holodovogo faktora / A. B. Grechin, U.M. Dutchak, O. G. Popadinets // Sbornik statey molodyih uchenyih i spetsialistov "Nauka o cheloveke". – Tomsk : STMU. – 2002. – S. 163–164.
2. Grytsulyak V. V. Strukturno-funktsionalna charakteristika krovenosnogo rusla i parenhimy travmovanogo yayeckha / V. V. Grytsulyak, V. B. Grytsulyak, I.Y. Ivasyuk // Tavrich. med.-biol. vest. – 2006. – T. 9, No 9. – S. 60–63.
3. Ivasyuk I. Y. Travmovane yayeckho v klinitski ta eksperimenti / I. Y. Ivasyuk // Galytskiy likarskiy visnyk. – 2009. – T. 16. – No 4. – S. 53–55.
4. Lyulko O.V. Vplyv radiatsiynih faktoriv shahty «Nova» na vmist svintsyu v krovii i shersti schuriv na morfologichni zmini v nirkah ta simyanikah eksperimentalnyh tvaryn / O.V. Lyulko, V.P. Stus, S.V. Berestechko // Urologiya. – 2003. – No 4. – S.59-66.
5. Pisarenko S.S. Sostoyanie muzhskoy reproductivnoy funktsii cheloveka i mlekopitayuschih v zone radioaktivnogo zagryaznenie: avtoref.dis. na soisk.uch.step. doktor. biol. nauk: spets. 03.00.16 «Ekologiya» / S.S. Pisarenko. – M.,- 2003.– 250 s.
6. Pastuhova V. A. Morfofunktsionalniy stan vnutrishnih cholovichih statevih organiv pid vplyvom diyi riznomanitnih faktoriv / V. A. Pastuhova // Ukrayinskiy medychniy almanah. – 2008. – T. 11, No 6. – S. 209–213.
7. Raytsina S.S. Destruktsiya i regeneratsiya semennyih kanal'tsev posle lokalnogo rentgenovskogo oblucheniya semennikov polovozrelyih kryis / S.S. Raytsina, T.R. Kurnosova // Ontogenez. – 1987. – T. 18, No 2. – S. 183-191.

Реферати

ГИСТО- И УТРАСТРУКТУРНЫЕ ИЗМЕНЕНИЯ В ИЗВИТЫХ СЕМЕННЫХ ТРУБОЧКАХ В УСЛОВИЯХ РЕНТГЕНОВСКОГО ОБЛУЧЕНИЯ

Глодан О. Я.

В условиях эксперимента 25 лабораторным крысам под эфирным наркозом локально облучали рентгеновскими лучами левое яичко дозой 1000 Р в течение 5 мин. Ткани яичка исследовали гистологически через 7, 30 и 90 суток от начала эксперимента. Установили, что локальное облучение яичка рентгеновскими лучами названной дозой приводит к полной деструкции извитых семенных трубочек и заметных регенеративных изменений в них на 90 сутки не выявлено. Исследованы ультраструктурные изменения в яичке после рентгеновского облучения.

Ключевые слова: яичко, рентгеновское облучение, сперматогенез.

Стаття надійшла 22.09.2014 р.

HISTO- AND ULTRASTRUCTURAL CHANGES IN CONVOLUTED SEMINIFEROUS TUBULES IN CONDITIONS OF X-RAYS IRRADIATION

Glodan O. Ya.

In experimental conditions 25 white rat's left testicle underwent local x-rays irradiation of 1000 R dose during 5 minutes. Testicular tissues were histologically investigated after 7, 30, 90 days since beginning of experiment. It was discovered, that local irradiation of testicles by x-rays of the mentioned dose leads to complete destruction of convoluted seminiferous tubules and significant regenerative changes in them on 90-th day have not been discovered. Investigated ultrastructural changes in testis after x-rays irradiation.

Key words: testis, x-rays irradiation, spermatogenesis.

Рецензент Волков К.С.

УДК 611.71:57.08

Е. А. Григорьева, Е. В. Монина

Запорожский государственный медицинский университет, г. Запорожье

ОСОБЕННОСТИ РЕАКТИВНОСТИ СУБХОНДРАЛЬНОЙ КОСТИ КРЫС В РАННЕМ ПОСТНАТАЛЬНОМ ПЕРИОДЕ ПОСЛЕ ВВЕДЕНИЯ ГИДРОКОРТИЗОНА БЕРЕМЕННЫМ

В работе установлено, что в субхондральной кости интактных и контрольных животных отмечается преобладание относительной площади занимаемой межтрабекулярными лакунами. У крыс после введения гидрокортизона беременным выявлено достоверное увеличение относительной площади занимаемой межтрабекулярными лакунами субхондральной кости по сравнению с интактными и контрольными с 14 по 90-е сутки жизни.

Ключевые слова: субхондральная кость, остеоартроз, межтрабекулярные лакуны, костные трабекулы.

Субхондральная кость - периферический отдел эпифиза, непосредственно подлежащий под суставным хрящом. Субхондральная кость характеризуется хорошим кровоснабжением иннервацией, от ее морфо-функциональных особенностей во многом зависит структура и трофика суставного хряща. Являясь краевой зоной окостенения эпифиза, субхондральная кость блокирует дальнейший энхондральный остеогенез и сохраняет целостность суставного хряща.

Изменяя, происходящие в субхондральной кости, вероятно, являются первичными в развитии остеоартроза и способны инициировать деградацию хряща [1–4]. Это связано со способностью субхондральной кости при нарушении ее ремоделирования продуцировать биологически активные вещества (провоспалительные цитокины и факторы роста), которые,