

5. Cleare A. J. Low-dose hydrocortisone in chronic fatigue syndrome: a randomised crossover trial. / E. Heap, G.S. Malhi, S. Wessely [et al.] // Lancet.- 1999 Feb 6, Vol.353(9151): P.455-458.
6. Christopher B. Post-traumatic osteoarthritis: from mouse models to clinical trials. / B. Christopher// Nature Reviews Rheumatology 9, August -2013, P.485-497.
7. Dodic M. Altered cardiovascular haemodynamics and baroreceptor-heart rate reflex in adult sheep after prenatal exposure to dexamethasone / A. Peers, J. P. Coghlan, C. N. May [et al.] // Clinical Science – 1999, Vol. 97, P. 103-109.
8. Dodic M. Trends in Endocrinology and Metabolism / M. Dodic // Arianne Peers, John P. Coghlan, Marelyn Wintour - 1999, Vol. 10, P. 86-91.
9. Grossman J. M. American College of Rheumatology 2010 Recommendations for the Prevention and Treatment of Glucocorticoid-Induced Osteoporosis / J.M. Grossman, R. Gordon, V.K. Ranganath [et al.] // Arthritis Care & Research Vol. 62, No. 11, November - 2010, P. 1515–1526.
10. Sonja B. Prenatal glucocorticoid exposure alters hypothalamic–pituitary–adrenal function and blood pressure in mature male guinea pigs/ Amita Kapoor, Stephen G Matthews // J Physiol. Jul 1, - 2004; Vol. 558(Pt 1): P. 305–318.
11. Tadashi H. The Role of Subchondral Bone Remodeling in Osteoarthritis Maureen Pickarski / H. Tadashi // Duong ARTHRITIS & RHEUMATISM Vol. 50, No. 4, April - 2004, P. 1193–1206.

Реферати

ОСОБЛИВОСТІ РЕАКТИВНОСТІ СУБХОНДРАЛЬНОЇ КІСТКИ ЩУРІВ В РАННЬОМУ ПОСТНАТАЛЬНОМУ ПЕРІОДІ ПІСЛЯ ВВЕДЕННЯ ГІДРОКОРТИЗОНУ ВАГІТНИМ

Григор'єва О. А., Моніна О. В.

В роботі встановлено, що в субхондральній кістці інтактних і контрольних тварин відзначається збільшення відносної площі, яку займають міжтрабекулярні лакуни. У щурів після введення гідрокортизону вагітним виявлено достовірне збільшення відносної площі зайнятої міжтрабекулярними лакунами субхондральної кістки порівняно з інтактними і контрольними з 14 по 90-у добу життя.

Ключові слова: субхондральна кістка, остеоартроз, міжтрабекулярні лакуни, кісткові трабекули.

Стаття надійшла 10.10.2014 р.

RATS' FEATURES OF THE REACTIVITY OF THE SUBCHONDRAL BONE IN THE EARLY POSTNATAL PERIOD AFTER ADMINISTRATION OF HYDROCORTISONE TO PREGNANT

Grigorieva E. A., Monina E. V.

The study found that in the subchondral bone and intact control animals marked predominance of the relative area occupied by intertrabecular lacunas. In rats after administration of hydrocortisone to pregnant found a significant increase of the relative area occupied by intertrabecular lacunas subchondral bone compared to intact and control from 14 to 90 days of life.

Key words: subchondral bone, osteoarthritis, intertrabecular lacunas, bone trabeculae.

Рецензент Волошин М.А.

УДК 616.63

Б. В. Грицуляк, В. Б. Грицуляк, І. Й. Івасюк, А. М. Спаська, Т. А. Лісова
ДВНЗ "Прикарпатський національний університет ім. В. Стефаника", м. Івано-Франківськ

ХАРАКТЕР ЦИТОЛОГІЧНИХ ЗМІН В ТРАВМОВАНОМУ ЯЄЧКУ

Досліджено гісто- та ультраструктурні зміни в яєчках 32 статевозрілих лабораторних щурів у різні терміни посттравматичного періоду в експерименті. Встановлено порушення ультраструктури компонентів гематотестикулярного бар'єру з вірогідним зменшенням кількості статевих клітин, що розвиваються.

Ключові слова: яєчко, забій, звивисті сім'яні трубочки.

Робота є фрагментом НДР "Морфофункціональний стан кровеносного русла і тканинних елементів чоловічої статевої залози в умовах впливу патогенних факторів" (№ державної реєстрації (0109U009082).

Серед багатьох факторів, що провокують розлади сперматогенезу, важливе місце займають механічні ушкодження яєчка спортивного, побутового та виробничого характеру (забій, компресія). У практиці вони трапляються досить часто, але їх вплив на яєчко вивчений недостатньо. Забій яєчка у своєму перебігу має дві суттєві складові частини: первинне травматичне ураження органів калитки і вторинний розвиток на його основі інфекційного та аутоімунного процесу. В кожному випадку травмування яєчка також мають місце розлади гемомікроциркуляції.

Метою роботи було з'ясувати характер цитологічних змін в яєчках у віддалені терміни посттравматичного періоду.

Матеріал та методи дослідження. Дослідження виконане на 32 статевозрілих лабораторних щурах. Утримання і маніпуляції з тваринами здійснювали відповідно до положення: "Загальні етичні принципи експериментів над тваринами, затвердженого I Національним конгресом з біоетики" (2011р.). Комісією з питань біоетики Прикарпатського національного університету імені Василя Стефаника порушень морально-етичних норм при проведенні науково-дослідної роботи виявлено не було. В роботі використано модель травмування яєчка без розриву білкової оболонки, запропоновану І.Й. Івасюк [9].

Гемомікроциркуляторне русло яєчка заповнювали зависсю паризької синьої (10 г фарби на 100 мл розчинника: хлороформ і ефір в співвідношенні 3:1), яку вводили через яєчкову артерію (у тварин – через черевну частину аорти). Проводили забір шматочків тканин яєчка і їх фіксацію у 12 % розчині нейтрального формаліну.

Із блоків отримували зрізи товщиною 30-50 мкм, котрі просвітлювали в метиленовому ефірі саліцилової кислоти і заключали в полістирол. Судини мікроциркуляторного русла в зрізах вивчали під біокулярним мікроскопом при різних збільшеннях. Тканини яєчка фіксували в рідині Буена і Ценкер-формолі. Парафінові зрізи товщиною 5-7 мкм забарвлювали гематоксиліном і еозином, реактивом Шифф-йодна кислота з дофарбовуванням гематоксиліном Ерліха.

При мікроскопічному дослідженні кожної серії тканин визначали діаметр звивистих сім'яних трубочок, ступінь пошкодження клітин сперматогенного епітелію, кількість клітин, що зустрічаються на VII стадії циклу сперматогенного епітелію та об'єм ядер інтерстиційних ендокриноцитів. Електронно-мікроскопічне дослідження структур яєчка проводили за загальноприйнятою методикою. Зрізи вивчали за допомогою електронного мікроскопа ПЕМ-125К із наступним фотографуванням при збільшенні від 4000 до 16000 раз.

Статистичний аналіз результатів проводили за допомогою комп'ютерної системи STATISTICA for Windows, попарне порівняння результатів здійснювали методами непараметричного аналізу з використанням критерію Манна-Уїтні. Різницю між показниками вважали достовірною при $p < 0,05$.

Результати дослідження та їх обговорення. Вже на 7 добу після забою яєчка його маса зменшується до $(1335,0 \pm 28,0)$ мг проти $(1537,0 \pm 30,0)$ мг у контролі ($p < 0,05$), що зумовлено атрофічними змінами паренхіми, котрі проявляються статистично вірогідним зменшенням діаметра звивистих сім'яних трубочок до $(143,0 \pm 4,5)$ мкм проти $(193,20 \pm 3,6)$ мкм відповідно. Білкова оболонка в місці травми потовщена за рахунок набряку та збільшення кількості сполучнотканинних елементів.

В ній та паренхімі наявні скупчення гемосидерину. Сітка судин гемомікроциркуляторного русла місцями втрачає характерний для яєчка рисунок. Частина гемо капілярів редукована, просвіт інших мікросудин на їх протязі нерівномірно розширений. Власна оболонка звивистих сім'яних трубочок потовщена, у 19% з них спостерігається важкий ступінь пошкодження клітин сперматогенного епітелію. У 10% сім'яних трубочок до їх власної оболонки прилягають тільки підтримувальні епітеліоцити та сперматогонії. Об'єм ядер інтерстиційних ендокриноцитів зменшився до $(80,0 \pm 2,0)$ мкм³.

Зі збільшенням терміну експерименту до 14 діб маса яєчка зменшується до $(1310,0 \pm 15,0)$ мг, наявні ділянки деформації сітки судин гемомікроциркуляторного русла з нерівномірно розширеним просвітом, збільшується концентрація мікросудин. Діаметр звивистих сім'яних трубочок дорівнює $(135,0 \pm 12,0)$ мкм, зростає кількість трубочок із важким ступенем пошкодження клітин та кількість спустошених трубочок. Об'єм ядер інтерстиційних ендокриноцитів становить $(77,3 \pm 2,5)$ мкм³.

На 30 добу досліду атрофічні зміни в паренхімі яєчка наростають, його маса зменшується до $(1270,0 \pm 10,0)$ мг, а діаметр звивистих сім'яних трубочок – до $(130,0 \pm 15,0)$ мкм. Звичну будову зберігає тільки третина звивистих сім'яних трубочок, 21% сягає кількість звивистих сім'яних трубочок з важким ступенем пошкодження клітин, а 16% трубочок – спустошені. Власна оболонка звивистих сім'яних трубочок потовщена та склерозована. Зростає кількість сполучнотканинних елементів. Об'єм ядер інтерстиційних ендокриноцитів в цих умовах зменшується до $(75,2 \pm 3,5)$ мкм³. Значно зменшується у сім'яних трубочках вміст сперматоцитів на стадії пахітени $(212,35 \pm 1,81)$ та сперматид 7 етапу розвитку $(716,51 \pm 6,80)$ проти $(299,82 \pm 4,43)$ та $916,76 \pm 21,6$ відповідно) в контролі ($p < 0,05$).

Через 90 діб травмування яєчка його маса достовірно зменшується до $(1230,0 \pm 10,0)$ мг. У звязку з атрофією паренхіми органа, сітка судин мікроциркуляторного русла, що оплітає звивисті сім'яні трубочки, деформована. Об'єм ядер інтерстиційних ендокриноцитів становить $(71,5 \pm 2,0)$ мкм³. Наявна висока кількість звивистих сім'яних трубочок з важким ступенем пошкодження клітин сперматогенного епітелію та вірогідним ($p < 0,05$) зменшенням їх кількості.

За даними електронної мікроскопії на 7 добу посттравматичного періоду спостерігається нерівномірна конденсація хроматину в деформованих ядрах ендотеліоцитів гемокапілярів яєчка. Цитоплазма їх вакуолізована, в мітохондріях – гомогенізація частини гребенів з просвітленням матриксу. Люмінальна поверхня ендотеліоцитів утворює різної форми і величини випинання. Ядра

міоїдних клітин деформовані, перинуклеарний простір звужений. В цитоплазмі клітин – виражена гомогенізація гребенів мітохондрій, міофіламенти не визначаються (рис.1).

Базальна мембрана сперматогенного епітелія нерівномірно розширена, значно покручена. Ядро підтримувальних епітеліоцитів деформоване, цитоплазматичний матрикс просвітлений, виражена деструкція мітохондрій з редукцією гребенів. Апарат щільних з'єднань підтримувальних епітеліоцитів деформований. Ядро інтерстиційних ендокриноцитів з нерівномірною конденсацією хроматину, цитоплазма редукована, мітохондрії з гомогенізованими гребенями.

Через 30 діб після забою яєчка просвіт гемокапілярів звужений, ядро ендотеліоцитів неправильної форми, цитоплазма вакуолізована, з деформацією цитоплазматичних органел та базального шару. Базальна мембрана сперматогенного епітелію покручена, ядра міоїдних клітин деформовані, мітохондрії, комплекс Гольджі та ендоплазматична сітка деструктивно змінені. (рис.2).

В підтримувальних епітеліоцитах, що збереглися, ядра деформовані, з нерівномірною конденсацією хроматину, цитоплазма клітин і матрикс мітохондрій – вакуолізовані, гребені мітохондрій редуковані. В з'єднувальному апараті клітин – зближення цитолем, редукція мікрофіламентів та розширення цистерн ендоплазматичної сітки. В інтерстиційних ендокриноцитах ядра неправильної форми, гіперхромне. Об'єм цитоплазми зменшений, цитоплазматичні органели не визначаються.

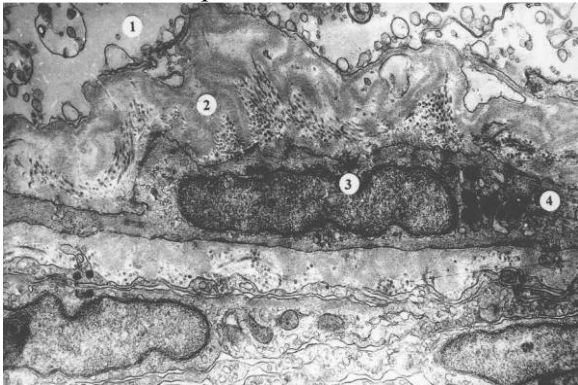


Рис. 1. Виражений набряк цитоплазми підтримувального епітеліоцита (1) та базальної мембрани сперматогенного епітелія (2). Деформація ядра міоїдної клітини (3) з редукцією міофіламентів (4) на 7-му добу забою яєчка. Електронна мікрофотографія. Зб.: 10000.

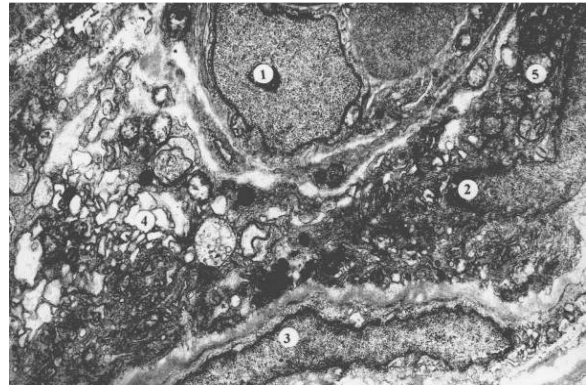


Рис. 2. Деформація ядра ендотеліоцита (1), інтерстиційного ендокриноцита (2), та міоїдної клітини (3) з вакуолізацією їх цитоплазми (4) і редукцією гребенів мітохондрій (5) на 30-ту добу забою яєчка. Електронна мікрофотографія. Зб.: 10000.

В умовах більшої тривалості дослідження (90 діб) виявлені ультраструктурні зміни в компонентах гемато-тестикулярного бар'єру такого ж характеру як і після травми яєчка на 30-ту добу. В гемокапілярах яєчка, що збереглися, ядра ендотеліоцитів деформовані, цитоплазма вакуолізована, цитоплазматичні органели не визначаються, базальний шар фрагментований. Неклітинні шари власної оболонки звивистих сім'яних трубочок складчасті, збільшена кількість колагенових волокон. Ядра міоїдних клітин набувають неправильної форми, з периферійною конденсацією хроматину. Цитоплазматичні органели деформовані. В підтримувальних епітеліоцитах цілість цитолем порушена, а цитоплазматичні органели деформовані, порушена трьохкомпонентна структура з'єднувального апарату. В інтерстиційних ендокриноцитах – деформація ядра, гіперхроматоз, редукція гребенів мітохондрій та звуження трубочок ендоплазматичної сітки.

Отримані нами на 7 добу після травми яєчка дані про вогнищеву деформацію сітки судин гемомікроциркуляторного русла і звивистих сім'яних трубочок, у 20% яких має місце важкий ступінь пошкодження клітин сперматогенного епітелія, котрі за даними [9], можуть бути зумовлені мікрогематомами та інфільтрацією паренхіми вже на початку проведення експерименту. Важлива роль тут належить порушенню цілості структур гемато-тестикулярного бар'єра – стінки гемокапілярів, власної оболонки звивистих сім'яних трубочок та підтримувальних епітеліоцитів відразу після забою [6, 9] з можливим розвитком у подальшому посттравматичного аутоімунного процесу [10]. У більш віддалені терміни дослідження (30 діб) патогістологічні і ультраструктурні зміни в травмованому яєчку мають більш виражений характер і проявляються спустошенням 16% звивистих сім'яних трубочок та значним зменшенням кількості сперматоцитів і сперматид у трубочках, що зберегли свою будову.

Подібні гісто- і ультраструктурні зміни описані рядом дослідників у яєчку чоловіків при наявності у них косої пахвинної грижі [6, 8]. Встановлені нами патогістологічні зміни в

травмованому яєчку є наближеними до таких, що описані після операції пластики пахвинного каналу у чоловіків [3, 7].

За даними [2], причиною розвитку азооспермії після герніопластики може бути і венозний застій в яєчку через надмірне звуження зовнішнього отвору пахвинного каналу [4]. Травма яєчка у чоловіків може ускладнитися розвитком посттравматичної водянки, яка не тільки тисне на яєчко, а й порушує терморегуляцію в калитці, що також негативно впливає на сперматогенез [11].

Таким чином, отримані нами експериментальні дані свідчать про те, що забій яєчка є однією із важливих причин розвитку розладів сперматогенезу і підкреслюють необхідність його профілактики [1, 5].

Висновок

Забій яєчка в посттравматичному періоді супроводжується патологією в гематотестикулярному бар'єрі, яка виявляється на ультраструктурному рівні, і супроводжується розвитком атрофії яєчка та розладами сперматогенезу, котрі нарастають із терміном експерименту.

Перспективи подальших досліджень. Завдяки застосуванню мікроскопічних, субмікроскопічних і морфометричних методів дослідження нами отримані дані про характер гісто- та ультраструктурних змін в травмованому яєчку, які слугуватимуть базою для досліджень стимуляції сперматогенезу в цих умовах.

Список літератури

1. Artyuhin A. A. Fundamentalnye osnovy sosudistoy andrologii: uchebnoe posobie / A. A. Artyuhin // – М: Akademiya, - 2008. – 232 s.
2. Ahunzyanov A. A. Varikotsele i hronicheskaya venoznaya nedostatochnost: vzglyad glazami urologa i angiohirurga / A.A. Ahunzyanov, I.N. Nurmeev // Reproductivnoe zdorove detey i podrostkov. – 2010. - No1. – S. 57-64.
3. Bushmelev V. A. Detskaya gerniologiya – gryzhesechenie ili gryzheplastika / V.A. Bushmelev // Detskaya hirurgiya. – 2009.- No6. – S. 50-53.
4. Grytsulyak B.V. Varikotsele / B. V. Grytsulyak, V. B. Grytsulyak, O. Ya. Glodan [ta in.] // – Ivano-Frankivsk: Vydavnytstvo "Play" TsIT Prykarpatskogo universitetu im. V.Stefanyka, - 2009. – 108 s.
5. Gadimov S. I. Muzhskoe besplodie: sovremennoe sostoyanie problemy / S. I. Gadimov, V. V. Iremashvili, R. A. Thagapsoeva // Farmateka. – 2009. - No9. – S. 12-17.
6. Glodan O. Ya. Vplyv na spermatogenez trivaloyi fyiksatsiyi simyanogo kanatika pid chas plastyky pahvynnogo kanalu v eksperimenti/ O. Ya. Glodan // Klinichna ta eksperimentalna patologiya. – 2009. – T.VIII, No 4(30). – S. 20-22.
7. Grytsulyak B. V. Gistostruktura zvyvystyh simyanih trubochok yayechna pislya plastiki zadnoyi stinki pahvynnogo kanalu / B.V. Grytsulyak, V.B. Grytsulyak, O.E. Hallo // Klinichna anatomiya ta operatyvna hirurgiya. – 2009. – T.8, No4(30). – S. 43-45.
8. Grytsulyak B. V. Stan makro- ta mikrotsirkulyatornogo rusla i parenhimi yayechna u cholovikiv reproductivnogo viku v umovah pryamoj pahvinnoy gryzhi // Galytskyi likarskiy visnyk. – 2010. – T.17, No1. - S. 26-27.
9. Ivasyuk I. Y. Travmovane yayechno v klinitsI ta eksperimenti/ I. Y. Ivasyuk // Galytskyi likarskiy visnyk. – 2009. – T.16, No4. – S. 53-55.
10. Ohobotov D. A. Immunologicheskie faktory besplodiya i antigeny spermatozoidov / D. A. Ohobotov, E. I. Zarayskiy, T. V. Pavlova [i dr.]. // Meditsinskie nauki. – 2007. - No4. - S. 31-42.
11. Spaska A. M. Vplyv orhoepidimitu na ultrastrukturu parenhimi yayechna cholovikiv zrilogo viku / A.M. Spaska // Galytskyi likarskiy visnyk. – 2010. – T.17, No2. – S. 94-97.

Реферати

ХАРАКТЕР ЦИТОЛОГИЧЕСКИХ ИЗМЕНЕНИЙ В ТРАВМИРОВАННОМ ЯИЧКЕ

Грицуляк Б. В., Грицуляк В. Б., Ивасюк И. Й., Спасская А. М., Лисова Т. А.

Исследованы гисто- и ультраструктурные изменения в яичках 32 половозрелых лабораторных крыс в разные сроки посттравматического периода в эксперименте. Установлены нарушения ультраструктуры компонентов гематотестикулярного барьера с возможным уменьшением количества половых клеток, которые развиваются.

Ключевые слова: яичко, травма, извитые семенные трубочки.

Стаття надійшла 26.09.2014 р.

CYTOLOGICAL CHANGES CHARACTER IN INJURED TESTICLES

Grytsulyak B. V., Grytsulyak V. B., Ivasyuk I. J., Spaska A. M., Lisova T. A.

Investigated histo- and ultrastructural changes in testes of 32 mature laboratory rats in different periods of post-traumatic period in the experiment. Discovered destruction of blood-testis barrier components ultrastructure with probable decrease in the number of germ cells developing.

Key words: testis, trauma, convoluted seminiferous tubules.

Рецензент Білаш С.М.

УДК 57.012.4:616.428:[616.381+616.411]:616.149-008.341.1:612.08

К. А. Дзума, І. О. Стеченко, В. П. Пригула, С. М. Чухрай, І. М. Трофимова