

11. Vanelli M. Effects of intravenous TRH on growth hormone and Cortisol serum levels in children and adolescents with insulin dependent diabetes mellitus / M. Vanelli, S. Bernasconi, O. Bolondi [et al.] // J. Endocrinol. Invest. – 1986. – № 9. – P. 293–297.

Реферати

ВОЗРАСТНЫЕ ОСОБЕННОСТИ МОРФОЛОГИЧЕСКИХ ИЗМЕНЕНИЙ МЕЛКОКЛЕТОЧНЫХ ЯДЕР ГИПОТАЛАМУСА НА 14 СУТКИ РАЗВИТИЯ СТРЕПТОЗОТОЦИНОВОГО ДИАБЕТА

Жураковская О. Я.

Научная работа посвящена вопросам изучения морфофункциональной организации мелкоклеточных ядер среднего гипоталамуса и срединного повышения нейрогипофиза при стрептозотоциновом сахарном диабете. Установлено, что на 14 сутки развития экспериментального сахарного диабета в аркватном и вентромедиальных ядрах гипоталамуса наблюдаются адаптационно-компенсаторные процессы, в ответ на гипергликемию и метаболические изменения в организме. Данные процессы характеризуются ростом функциональной активности нейроэндокринных клеток, что морфологически проявляется увеличением площадей их перикарионов, ядер и ядерно-цитоплазматического индекса, ростом объемной плотности нейросекреторных гранул в нейроплазме. При таких условиях морфофункциональная перестройка внешней зоны срединного возвышения нейрогипофиза отражает изменения направленные на быстрое поступление нейросекрета в кровь.

Ключевые слова: сахарный диабет, аркватное ядро, вентромедиальное ядро.

Статья надійшла 22.09.2014 р.

AGE FEATURES OF HYPOTHALAMUS PARVOCELLULAR NUCLEI MORPHOLOGICAL CHANGES ON 14TH DAY OF STREPTOZOTOCIN-INDUCED DIABETES MELLITUS

Zhurakivska O. Ya.

Research is devoted to studying morphofunctional organization of median hypothalamus parvocellular nuclei and neurohypophysis median eminence in streptozotocin-induced diabetes mellitus. It was stated that on 14th day of experimental diabetes mellitus in the arcuate and ventromedial hypothalamic nuclei are observed adaptive-compensatory processes in response to hyperglycemia and metabolic changes in the body. These processes are characterized by the growth of neuroendocrine cells functional activity that morphologically is manifested by increase in the area of perikaryons, nuclei and nuclear-cytoplasmic index, increase in volumetric density of neurosecretory granules in neuroplasm. Under these conditions morphofunctional alteration of the outer zone of the neurohypophysis median eminence reflects changes aimed at rapid receipt of neurosecretory substance to the blood.

Key words: diabetes mellitus, arcuate nucleus, ventromedial nucleus.

Рецензент Срошенко Г.А.

УДК 611.813:615.212.7]-018.1-08

А. В. Зінко, Л. Р. Матешук-Ванеба

Львівський національний медичний університет ім. Д. Галицького, м. Львів

ВПЛИВ ОПІОЇДУ НА УЛЬТРАСТРУКТУРУ ПРОМЕНИСТОГО ВІНЦЯ КІНЦЕВОГО МОЗКУ В ЕКСПЕРИМЕНТІ

В роботі наведені дані про ультраструктурну організацію променистого вінець кінцевого мозку білого шура в нормі та в динаміці довготривалого впливу опіоїду. Променистий вінець кінцевого мозку білого шура сформований безмієліновими волокнами. Перші зміни ультраструктури променистого вінець спостерігаються вже через 2 тижні введення налбуфіну експериментальним тваринам і нарастають впродовж наступних термінів експерименту. Основними проявами нейропатії променистого вінець кінцевого мозку за умов 6-тижневого введення налбуфіну є деструктурованість осьових циліндрів нервових волокон, гліальних клітин. В ланках гемомікроциркуляторного русла променистого вінець відбуваються морфологічні зміни, характерні для мікроангіопатії. Робота є основою для подальших досліджень і морфологів, і невропатологів щодо розробки в перспективі нових методів діагностики та профілактики патології мозку, зумовленої тривалим застосуванням опіоїдів.

Ключові слова: променистий вінець, ультраструктура, опіоїд, експеримент.

Робота є фрагментом НДР «Структура органів та їх кровоносного русла в онтогенезі, під дією лазерного опромінення та фармацевтичних засобів, при порушеннях кровопостачання, реконструктивних операціях, за номером державної реєстрації 0110U001854.

Опіоїди супроводжують людство багато тисячоліть, але проблема наркоманії не стає менш актуальною. Згідно даних ООН в світі існує до 21 млн. споживачів опіатів, і незважаючи на зусилля світової спільноти, споживання опіоїдів не має тенденції до зменшення [3, 4, 7, 8]. Розвиток фармакотерапії наркотичними речовинами вимагає розробки заходів профілактики та корекції викликаних ними побічних ефектів і ускладнень, а особливо з боку головного мозку, чутливого до медикаментозного впливу внаслідок особливості своєї будови та функції [2, 6]. Проте в літературі не достатньо повідомлень про вплив опіоїдів на нервову систему [1, 9]. Варто відзначити, що багато з цих досліджень носять характер окремих спостережень і відповідні узагальнені висновки не завжди виявляються достатньо обґрунтованими. Підсумовуючи вказане вище, можна зробити висновок про наявність цілої низки невирішених питань щодо проблем структурної перебудови білої речовини кінцевого мозку при вживанні наркотичних середників.

Метою роботи було встановити ультраструктурні особливості променистого вінця кінцевого мозку в нормі та під впливом налбуфіну в експерименті.

Матеріал та методи дослідження. Дослідження виконані на 24 статевозрілих білих щурах-самцях, віком 4,5-5,5 місяців і масою тіла 130-180 г. Експериментальні тварини розподілено на 3 серії: у першій серії (5 щурів) вивчено ультраструктуру променистого вінця білих щурів через 2 тижні введення налбуфіну, у 2 серії дослідів (5 щурів) вивчено на ультрамікроскопічному рівні зміни променистого вінця білих щурів через 4 тижні перебігу експерименту, а в 3 серії дослідів (5 щурів) встановлено перебудову кровоносного русла та ультраструктури променистого вінця білих щурів через 6 тижнів введення налбуфіну. Контролем слугували 9 білих щурів, яким вводили фізіологічний розчин. Введення налбуфіну проводили внутрішньом'язово за наступною схемою: I тиждень – 8 мг/кг, II тиждень – 15 мг/кг, III тиждень – 20 мг/кг, IV тиждень – 25 мг/кг, V тиждень – 30 мг/кг, VI тиждень – 35 мг/кг [5].

При виконанні роботи використовувався метод електронної мікроскопії. Тварина виводилася з експерименту шляхом передозування внутрішньоочеревинного наркозу з використанням тіопенталу натрію (з розрахунку 25 мг/кг). Відразу після смерті тварини здійснювався забір і стандартне проведення матеріалу для електронної мікроскопії. Ультратонкі зрізи готували на ультрамікротомі УЖТП-3 за допомогою скляних ножів. Для дослідження відбирали стрічки зрізів сріблястого або ніжно-цитринового кольору. Зрізи контрастували спочатку у 2% розчині уранілацетату, а потім – цитрату свинцю. Вивчення і фотографування матеріалу проводили з допомогою мікроскопа УЕМВ-100 К при напрузі прискорення 75 кВ і збільшеннях на екрані мікроскопа 1000-124000 х.

Усіх тварин утримували в умовах віварію Львівського національного медичного університету імені Данила Галицького, експерименти проведені у відповідності з положенням Європейської конвенції щодо захисту хребетних тварин, яких використовують в експериментальних та інших наукових цілях (Страсбург, 1986), Директиви Ради Європи 86/609/ЕЕС (1986р.), Закону України № 3447 – IV «Про захист тварин від жорстокого поводження», загальних етичних принципів експериментів на тваринах, ухвалених Першим національним конгресом України з біоетики (2001р.).

Результати дослідження та їх обговорення. Променистий вінець кінцевого мозку білого щура сформований нервовими волокнами, які мають вигляд осьових циліндрів. Нервові волокна є безмієліновими. Осьовий циліндр складається з нейроплазми, яка містить повздовжньо орієнтовані нейрофіламенти і нейротубули, а також мітохондрії. Остовий циліндр вкритий аксолемою. Нейроглія утворена переважно астроцитами, відростки яких є довгими, прямими, не розгалужуються, на поперечному зрізі мають округлу або овальну форму, оточують пучки нервових волокон, проникають в них і супроводжують кожне нервово волокно. Відростки астроцитів закінчуються на судинах, базальній мембрані, яка відокремлює нервову тканину від м'якої мозкової оболонки. Цитоплазма астроцитів заповнена пучками філаментів. Ядро астроцита велике, світле, містить мало рибосом і елементів гранулярної ендоплазматичної сітки. Між пучками нервових волокон променистого вінця розміщені усі ланки гемомікроциркуляторного русла. Ендотеліоцити артеріол мають на поперечних зрізах видовжену форму, подекуди випинаються в просвіт артеріоли. Плазмолему формує мікрровирости, цитоплазма має середню електронно-оптичну щільність і містить значну кількість органел і мікропіноцитозних везикул, ядра подовгастої форми. Гладкі міозити формують один шар. Венули мають відносно широкий просвіт неправильної форми. Капіляри нефенестрованого типу. Ендотеліоцити капілярів утворюють суцільний шар, розміщений на базальній мембрані.

Через 2 тижні перебігу експерименту нервові волокна ще не мають ознак ушкодження і структура їх практично відповідає контролю. Але в ланках гемомікроциркуляторного русла променистого вінця виявляються перші ознаки ангіопатій. В капілярах спостерігається набряк ендотеліоцитів, просвіти капілярів набувають неправильної форми. Електроннощільні ядра ендотеліоцитів виступають в просвіт судин, набувають надмірно видовженої форми. Щілини між сусідніми ендотеліоцитами розширені. Плазмолема формує поодинокі випини в просвіт капілярів.

Через 4 тижні введення налбуфіну виявлено набряк в осьових циліндрах нервових волокон. Цитоплазми аксонів неоднорідної електроннооптичної щільності, темні ділянки чергуються зі світлими, зменшується кількість органел. Розміри гліальних клітин, розміщених між пучками нервових волокон, збільшуються. Цитоплазма олігодендроцитів зорового нерва просвітлена і набрякла, ядра гіпертрофовані, з зубчатою нуклеоломою і містять структурований хроматин. В ядрах містяться 1-2 ядерця з сітчастою будовою (рис. 1).

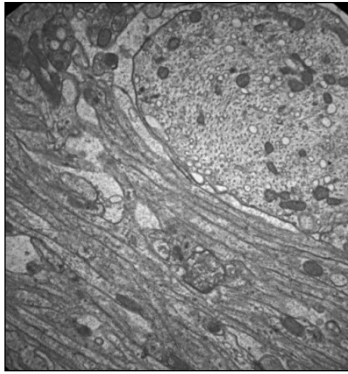


Рис. 1. Променистий вінець кінцевого мозку білого щура через 4 тижні введення налбуфіну. Електроннограма 36. X 4000.

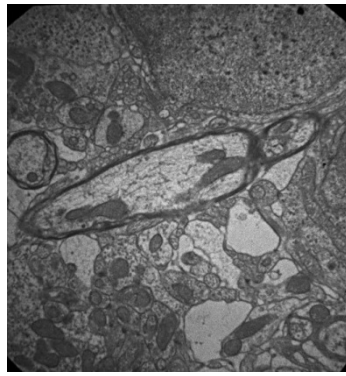


Рис.2. Променистий вінець кінцевого мозку білого щура через 6 тижнів введення налбуфіну. Електроннограма 36. X 4000.

Через 6 тижнів перебігу експерименту безмілінові нервові волокна фрагментовані. Нервові волокна набувають неправильної форми. Про це свідчать овальні з випинами та інвагінаціями. Страждають також гліальні клітини променистого вінця (вакуольна дистрофія їх цитоплазми, набряк мітохондрій). Відмічаються периаksonальний набряк, пошкоджена аксоплазма. Виявлено значну кількість зруйнованих капілярів, звуження просвітів збережених капілярів.

Ядра ендотеліоцитів надмірно видовжені, з конденсованим хроматином. Ядерце не виявляється (рис. 2). В цитоплазмі ендотеліоцитів зменшується кількість органел, часто відсутні мікропіноцитозні везикули. В цитоплазмі ендотеліоцитів виявлено набряклі мітохондрії, частина їх з де структурованими кристами. Плазмолема утворює випини в просвіт мікросудини. Базальна мембрана потовщена, без чітких меж. Перицити набряклі, мітохондрії в їх цитоплазмі часто зі зруйнованими кристами.

Висновки

1. Променистий вінець кінцевого мозку білого щура сформований безміліновими волокнами. Перші зміни ультраструктури променистого вінця спостерігаються вже через 2 тижні введення налбуфіну експериментальним тваринам і наростають впродовж наступних термінів експерименту.
2. Основними проявами нейропатії променистого вінця кінцевого мозку за умов 6-тижневого введення налбуфіну є деструктурованість осьових циліндрів нервових волокон, гліальних клітин. В ланках гемомікроциркуляторного русла променистого вінця відбуваються морфологічні зміни, характерні для мікроангіопатії.

Перспективи подальших досліджень у даному напрямку. Робота є основою для подальших досліджень і морфологів, і невропатологів щодо розробки в перспективі нових методів діагностики та профілактики патології мозку, зумовленої тривалим застосуванням опіоїдів.

Список літератури

1. Litvintsev B. S. Strukturno-funktsionalnye izmeneniya nervnoy sistemy pri hronicheskom otravlenii opioidami: avtoref. dis. na soiskanie uchen. stepeni kand. med. nauk.: spets. 14.00.18 «Psihiatriya» / Litvintsev. B.S. – М., - 2003.- 23 s.
2. Lelevich S. V. Harakteristika neyromediatornyh sistem nekotoryih struktur golovnoho mozga kryis pri morfinovoy abstinentsii / S. V. Lelevich, V. V. Lelevich, E. M. Doroshenko // Voprosy narkologii. – 2009. - No 3. – S. 70 – 77.
3. Mamina O. O. Himiko-toksikologichne doslidzhennya narkotichnih rechovin v organah otruenih schuriv // Zaporozhskiy meditsinskiy zhurnal. – 2006. – No 6. – S. 140-142.
4. Ovcharenko M. O. Opioidna zalezhnist: kliniko-patogenetychni, epidemiologichni, patopsihologichni aspekty, metody likuvannya i profilaktiki: avtoref. dis. na zdobuttya nauk. stupenya doktora med. nauk: spets. 14.01.17 «Narkologiya» / Ovcharenko. M.O. – H., 2013. – 19s.
5. Pat. No76564 U Ukrainy, MPK A 61 K 31/00 Sposib modelyuvannya fizichnoyi opioidnoyi zalezhnosti u schuriv/ zayavnik: Onisko R.M., Paltov E.V., Fik V.B., Vilhova I.V., Krivko Yu.Ya., Yakimiv N.Ya., Fitkalo O.S.; patentovlasnik: Lvivskiy natsionalniy medychniy universitet imeni Danyla Galytskogo. – Nou201207124; zayavl. 12.06.2012; opubl. 10.01.2013, Byul. No1.
6. Fisenko V.P. Neyrohimicheskie zakonomernosti deystviya opioidnyh analgetikov na koru golovnoho mozga / V.P. Fisenko // Byul. eksperim. ,biol. i med. – 2001. – T. 132, No 7. – S. 4 – 12.
7. Shapovalov V.V. Sudova farmatsiya v derzhavniy systemi zahodiv uzagalnennya prichin i umov poshirennya narkozlochinnosti ta narkomaniyi (na zasadah kriminalistiki) / V.V. Shapovalov // Yurydychniy zhurn. -2011. -No6. – S. 41-45.
8. Maremmani I. Affective temperaments in heroin addiction / I. Maremmani, M. Pacini, D. Popovic.// J. Affect. Disord. – 2009. – Vol. 117, № 3. – P. 186-192.
9. Voronkov M. Administration of nalbuphine to heroin addicts. Feasibility and short-term effects / M. Voronkov, D. Ocheret, S. Bondarenko // Heroin Addict Relat Clin Probl. – 2008. – 10, № 1. – P. 19-24.

Реферати

ВЛИЯНИЕ ОПИОИДА НА УЛЬТРАСТРУКТУРУ ЛУЧЕЗАРНОГО ВЕНЦА КОНЕЧНОГО МОЗГА В ЭКСПЕРИМЕНТЕ

Зинько А. В., Матешук-Вацеба Л. Р.

В работе приведенные данные об ультраструктурной организации лучезарного венца конечного мозга белой крысы в норме и в динамике длительного влияния опиоида. Лучезарный венец конечного мозга белой крысы сформирован

INFLUENCE OF OPIOID ON THE ULTRASTRUCTURE OF RADIATE CROWN OF TELEENCEPHALON IN THE EXPERIMENT

Zinko V., Mateshuk-Vatseba L. R.

The work presents data on ultrastructural organization of the radiate crown of telencephalon of the white rat in the norm and in the dynamics of the long-term influence of opioid. The radiate crown of telencephalon of the white rat is

безмиелиновыми волокнами. Первые изменения ультраструктуры лучезарного венца наблюдаются уже через 2 недели введения налбуфину экспериментальным животным и нарастают на протяжении следующих сроков эксперимента. Основными проявлениями нейропатии лучезарного венца конечного мозга при условиях 6-недельного введения налбуфину является деструктированость осевых цилиндров нервных волокон, глиальных клеток. В звеньях гемомикроциркуляторного русла лучезарного венца происходят морфологические изменения, характерные для микроангиопатии. Работа является основой для дальнейших исследований, морфологов и невропатологов относительно разработки в перспективе новых методов диагностики и профилактики патологии мозга, предопределенной длительным применением опиоида.

Ключевые слова: лучистый венец, ультраструктура, опиоид, эксперимент.

formed by nonmyelinated fibers. The first changes in ultrastructure of the radiate crown are observe already after 2 weeks of injection of nalbupin to the experimental animals and keep growing throughout the following periods of the experiment. The main manifestations of neuropathy of the radiate crown of telencephalon after 6 weeks of injection of nalbupin is destructurization of the nerve fiber axons, glia cells. Morphological changes characteristic of microangiopathy take place in the links of hemomicrocirculatory bed of radiate crown. This work is the ground for further research of both, morphologists and neuropathologists in future development of the new methods of diagnosing and prevention of brain pathology associated with a long-term application of opioids.

Key words: radiate crown, ultrastructure, opioid, experiment.

Стаття надійшла 4.09.2014 р.

Рецензент Масловський С.Ю.

УДК 616.127:611.127-018.1:612.67

Т. Ю. Квитницька-Рыжова, П. П. Климентко, Г. В. Хаблак, Г. П. Парамонова, В. М. Кирик
ГУ «Інститут геронтології ім. Д.Ф.Чеботарєва НАМН України», г. Київ

СТРУКТУРНЫЕ ИЗМЕНЕНИЯ МИОКАРДА ПРИ МОДЕЛИРОВАНИИ КАРДИОМИОПАТИИ И ЕЕ КОРРЕКЦИИ С ПОМОЩЬЮ СТВОЛОВЫХ КЛЕТОК У ЖИВОТНЫХ РАЗНОГО ВОЗРАСТА

Целью работы было изучить возрастные структурные и ультраструктурные изменения (световая и электронная микроскопия, морфометрия) и уровень апоптоза (TUNEL-метод) в миокарде мышей при моделировании кардиомиопатии (введение изопротеренола (ИП) в дозе 100 мг/кг, 5 дней) и ее коррекции с помощью трансплантации стволовых клеток – мононуклеарных клеток костного мозга (МККМ) мышей (5 млн.).

Введение ИП вызвало гипертрофию миокарда – соотношение Масса сердца/Масса тела (МС/МТ) значительно увеличивалось по сравнению с контролем и у молодых (33 %) и у старых (11 %); отмечалось утолщение кардиомиоцитов (КМЦ) и миоцитов стенки артериол. Кроме того, развивались фиброз и очаговые повреждения миокарда с дистрофическими и деструктивными изменениями КМЦ и капилляров, что было в большей мере выражено у старых животных. Трансплантация МККМ животным с ИП-индуцированной кардиомиопатией оказывала нормализующее влияние на структуру КМЦ и капилляров, что в большей степени было выражено у молодых животных. У них отмечалось снижение индекса МС/МТ почти до нормального показателя, меньшая выраженность дистрофических и некротических изменений в КМЦ, а также уменьшение объема очагов повреждения. Кроме того, отмечено снижение уровня апоптоза, преимущественно у молодых животных. Апоптотический индекс снижался у них почти вдвое, а у старых – изменялся незначительно.

Ключевые слова: кардиомиопатия, старение, терапия стволовыми клетками, морфометрия.

Работа является фрагментом НИР «Изучение возрастных структурных особенностей и механизмов клеточной гибели в разных органах при экспериментальной кардиомиопатии и ее коррекции» (№ ГР 0111У001485).

Сердечно-сосудистые заболевания (ССЗ) являются основной причиной смертности во всём мире. Каждый год они приводят к смерти свыше 4 млн. человек в Европе и 1.9 млн. – в странах Евросоюза [7]. Однако если смертность от ССЗ в большинстве стран Европы в настоящее время несколько снижается, то в Украине этот показатель продолжает расти. Чаще всего ССЗ развиваются у людей старшего возраста. Количество мужчин с ССЗ увеличивается с 8 заболевших в возрасте 50-59 лет (на 1000 человек) до 66 заболевших в возрасте 80-89 лет. Аналогичные значения отмечены и для женщин (8 и 79 на 1000) [8]. Поэтому актуальными являются исследования, посвященные возрастным аспектам морфогенеза и лечения ССЗ, в частности кардиомиопатий (КМП). Под этим термином объединяют заболевания некоронароматоидного происхождения, различные по этиологии и патогенезу, но сходные по клиническому течению и морфологическим проявлениям.

Для моделирования КМП широко применяется изопротеренол (ИП) – агонист бета-адренорецепторов, вызывающий повреждение миокарда, связанное с фиброзом и гипертрофией кардиомиоцитов (КМЦ) [4, 6, 9]. Степень повреждения может быть увеличена путём повторных инъекций ИП [5]. Неотъемлемым звеном морфогенетических исследований миокарда при моделировании КМП является изучение клеточной гибели, в частности апоптоза как звена патогенеза ряда ССЗ [2]. Особое значение приобретает возрастной аспект этих исследований, поскольку при старении существенно меняется степень выраженности и распространенности процессов деструкции и