

4. Ovcharenko V. V. Komp'juterna programa dlja morfometričnih doslidžen' "Morpholog" / V. V. Ovcharenko, V. V. Mavrich // Svidoctvo pro reestraciju avtors'kogo prava na tvir № 9604 Ukraїna, data reestracii 19.03.2004
5. Fadeenko G.D. Lekarstvennye porazhenija zheludka / G.D. Fadeenko // Zdorov'ja Ukraїni. – 2012. - №3. – S.14-16.

Реферати

УЛЬТРАСТРУКТУРНИЙ АНАЛІЗ ЯДЕР ГОЛОВНИХ КЛІТИН СЛИЗОВОЇ ОБОЛОНКИ ШЛУНКА ШУРІВ ПІСЛЯ СПІЛЬНОГО ВВЕДЕННЯ ЗОЛЕДРОНАТА І ГІДРОКОРТИЗОН АЦЕТАТА

Кондаурова Г. Ю.

Проведено морфометричний аналіз ядер головних клітин слизової оболонки шлунка. Електронно-мікроскопічне дослідження головних клітин в області тіла залоз на 30 добу після введення препаратів виявило переважання функціонально неактивних клітин. В ядрах даних glanduloцитів превалував гетерохроматин, його площа збільшувалася на 23% ($p < 0,05$) в порівнянні з контрольним значенням, площа еухроматину зменшувалася на 30% ($p < 0,05$), товщина маргінального хроматину підвищилася на 36% ($p < 0,05$). У міру збільшення терміну введення ЗК і гідрокортизону в ядрах головних клітин зберігалася тенденція до збільшення площі гетерохроматину та зменшення площі еухроматину, продовжувала збільшуватися товщина маргінального хроматину.

Ключові слова: еухроматин, гетерохроматин, апоптоз.
Стаття надійшла 30.01.2015 р.

ULTRASTRUCTURAL ANALYSIS OF CHIEF CELLS NUCLEI OF RAT GASTRIC MUCOSA AFTER CO-ADMINISTRATION OF ZOLEDRONIC ACID AND HYDROCORTISONE ACETATE

Kondaurova A. Yu.

Performed morphometric analysis of chief cells nuclears of the gastric mucosa. Electron microscopic study of the chief cells in the body glands in 30 days after drug administration revealed the predominance of functionally inactive cells. In the nuclei of these gland cells heterochromatin is prevailed, its area is increased by 23% ($p < 0,05$) compared with the control value, euchromatin area decreased by 30% ($p < 0,05$), the thickness of the marginal chromatin increased by 36% ($p < 0,05$). With the increase of the introduction of the zoledronat and hydrocortisone in the nuclei of chief cells trend towards an increase in the area of heterochromatin and euchromatin decrease in the area continued to increase the thickness of the marginal chromatin.

Key words: euchromatin, heterochromatin, apoptosis.
Рецензент Волков К.С.

УДК 616.127-092.18-053.9:612.649.011.87.014.3

Ю. В. Мартынова, В. П. Невзоров, В. Г. Бабийчук, Е. А. Чернявская, В. В. Кулик
Институт проблем криобиологии и криомедицины НАН Украины, г. Харьков, ГУ Институт
общей и неотложной хирургии АМИ Украины, г. Харьков

УЛЬТРАСТРУКТУРНАЯ ОРГАНИЗАЦИЯ ЭНДОТЕЛИОЦИТОВ КАПИЛЛЯРОВ МИОКАРДА В ДИНАМИКЕ СТАРЕНИЯ КРЫС НА ФОНЕ ПРИМЕНЕНИЯ КРИОКОНСЕРВИРОВАННОГО ПРЕПАРАТА КОРДОВОЙ КРОВИ

Проведены электронно-микроскопические исследования эндотелиоцитов кровеносных капилляров миокарда крыс в динамике их старения на фоне введения размороженного криоконсервированного препарата ядросодержащих клеток кордовой крови, содержащего гемопоэтические стволовые клетки. Показано, что у 6 и 12 месячных животных сохранялось типичное строение эндотелиоцитов, в то время как у 18 и 24 месячных крыс происходило резкое увеличение количества микропиноцитозных пузырьков, а также рибосом и полисом. Наблюдалась активация метаболической и синтетической активности эндотелиоцитов стареющих крыс. Результаты данной работы могут быть использованы для сопоставления с показателями биохимических, электрофизиологических и других исследований с целью создания общей картины изменений, происходящих в миокарде при старении на фоне применения стволовых клеток кордовой крови.

Ключевые слова: ядросодержащие клетки кордовой крови, митохондрии, эндотелиоциты, крысы.

Работа является фрагментом НИР «Особенности физиологических та патофизиологических механизмов регуляции гомеостаза организма гомойо- і гетеротермних тварин при різних видах охолодження», № гос. регистрации 0111U001195.

Увеличение числа людей преклонного возраста среди населения развитых стран с сохранением тенденции к дальнейшему росту этого показателя выдвинуло новую и весьма значимую задачу для здравоохранения и медико-биологических наук – поиск путей сохранения и поддержания активного образа жизни стареющего организма. Огромный интерес в этом вопросе представляют стволовые клетки, особенно выделенные из кордовой крови, поскольку известно [4], что они имеют высокий потенциал пролиферации и дифференциации.

При этом, по данным ВОЗ среди неинфекционных причин смерти (которые составляют 90% всех летальных исходов) лидирующее место (68%) в Украине сохраняется за сердечно-сосудистыми заболеваниями [5]. Известно, что старение организма сопровождается митохондриальной [3] и эндотелиальной дисфункцией [2]. Основная часть исследований последнего феномена направлена на биохимическую составляющую – изменение концентрации NO в тканях и органах, а структурные изменения на субмикроскопическом уровне остаются недостаточно освещенными. В предыдущей работе [1] нами были описаны изменения

субмикроскопической организации эндотелиоцитов интактных животных в процессе их физиологического старения.

Целью работы было изучить динамику изменений в субмикроскопической организации эндотелиоцитов кровеносных капилляров миокарда крыс в процессе их старения на фоне применения криоконсервированного препарата ядросодержащих клеток кордовой крови (ЯСК КК).

Материал и методы исследования. Исследования проведены на белых беспородных крысах-самцах в процессе их старения на фоне повторных процедур введения ядросодержащих клеток кордовой крови (ЯСК КК) с возраста 6 месяцев. Эксперименты на животных проведены в соответствии с Общими принципами работы на животных, одобренными 1-м Национальным конгрессом по биоэтике (Киев, Украина, 2001) и согласованными с положением Европейской конвенции о защите позвоночных животных, используемых для экспериментальных и других научных целей (Страсбург, Франция, 1985). Крысы содержались в условиях вивария на стандартном пищевом рационе и свободном доступе к воде.

Все животные подразделялись на 4 экспериментальные группы, забор материала у которых осуществлялся спустя месяц после различного количества процедур введения ЯСК КК и в определенный возрастной период: после 1, 2, 3 и 4 процедуры введения в 6, 12, 18 и 24 месячном возрасте соответственно. Контролем были животные, которым вводили физиологический раствор.

Криоконсервированный препарат ЯСК КК представляет собой клеточный препарат кордовой крови, содержащий стволовые, в том числе гемопоэтические CD34+ клетки. Размороженный на водяной бане ($t=36-37^{\circ}\text{C}$) криоконсервированный препарат ядросодержащих клеток кордовой крови (ЯСК КК), содержащий клетки с фенотипом CD34+ в концентрации $2-4 \times 10^5$ в 1мл, вводили в дозе 1×10^5 CD34+ клеток на килограмм веса животного. Повторное введение ЯСК КК крысам проводили спустя 6 месяцев после предыдущего (до 24 месячного возраста включительно). Животных выводили из эксперимента путем декапитации каждые 6 месяцев (6, 12, 18 и 24 мес.) и производили забор кусочков ткани миокарда для электронно-микроскопического исследования.

Предварительную фиксацию проводили в глутарово-формальдегидном фиксаторе при температуре 4°C в течении 5-6 часов. Затем кусочки миокарда переносили в 1%-ный забуференный раствор четырехоксида осмия на 3-4 часа при температуре 4°C для окончательной фиксации. В дальнейшем ткань обезжировали в спиртах возрастающей концентрации и ацетоне, пропитывали в смеси эпоксидных смол (эпон-аралдит) и заключали в блоки по стандартным методикам. Полимеризацию блоков проводили в термостате при 60°C в течении двух суток. Из полученных блоков, на ультрамикротоме УМТП – 3М, изготавливали ультратонкие срезы, монтировали их на электролитические сеточки и, после контрастирования цитратом свинца, изучали под электронным микроскопом ЭМВ-100 БР при ускоряющем напряжении 75 кв.

Результаты исследования и их обсуждение. В группе 6 месячных животных спустя месяц после введения криоконсервированного препарата ЯСК КК ультраструктурная организация эндотелиоцитов в общих чертах оставалась такой же, как и в группе контрольных животных аналогичного возраста. Эндотелиальные клетки кровеносных капилляров миокарда имели типичную ультраструктурную организацию. Ядерная мембрана эндотелиоцитов образовывала множественные глубокие и мелкие инвагинации. Хроматин ядра находился большей частью в конденсированном состоянии. В цитоплазме, в перинуклеарной области, располагались мелкие митохондрии, уплощенные цистерны гранулярного эндоплазматического ретикулума (ЭПР), пластинчатый цитоплазматический комплекс Гольджи, а также многочисленные полисомы и рибосомы. Деструктивные нарушения этих органелл отсутствовали. В цитоплазме отростков эндотелиоцитов обнаруживалось большое количество микропиноцитозных пузырьков. Цитоплазматическая мембрана, обращенная к току крови, имела типичную структуру (рис. 1).

Эндотелиальные клетки кровеносных капилляров крыс в возрасте 12 месяцев после повторного (второго) введения ЯСК КК имели мелко гранулярную структуру и средней электронной плотности цитоплазму. Ядра этих клеток содержали как конденсированный, так и деконденсированный хроматин. Ядерная мембрана образовывала глубокие и мелкие инвагинации (рис. 2). Очаги лизиса отсутствовали. Немногочисленные митохондрии, имели осмиофильный матрикс. Цитоплазматическая мембрана четко контурирована, без очагов разрушения. Гранулярный ЭПР и пластинчатый цитоплазматический комплекс Гольджи имели типичное строение. В цитоплазме отростков эндотелиоцитов выявлялось большое количество микропиноцитозных пузырьков.

В группе 18 месячных животных эндотелиальные клетки кровеносных капилляров имели цитоплазму средней электронной плотности. Ядра этих клеток содержали деконденсированный хроматин, гранулы которого были равномерно рассеяны по центральной области кариоплазмы. Ядерная мембрана образовывала большое количество глубоких и мелких инвагинаций. Очаги разрыхления и лизиса отсутствовали (рис. 3). В цитоплазме присутствовали мелкие митохондрии с осмиофильным матриксом и большим количеством крист, встречались делящиеся формы. Цистерны ЭПР были утолщены, заполнены тонко волокнистой субстанцией; на мембранах выявлялись многочисленные рибосомы. В цитоплазме отсутствовали вторичные лизосомы и включения липидов, присутствовало довольно много рибосом и полисом. Цитоплазматическая мембрана была четко контурирована, без очагов разрушения. В цитоплазме отростков эндотелиоцитов выявлялось большое количество микропиноцитозных пузырьков.

В группе 24 месячных животных наблюдалась активация репаративных и синтетических процессов в эндотелиоцитах кровеносных капилляров миокарда. В ядрах эндотелиоцитов наблюдалась деконденсация хроматина, гранулы которого равномерно распределялись по площади среза ядра. Ядерная мембрана имела многочисленные инвагинации, снижалось количество очагов разрыхления и лизиса. Перинуклеарные пространства имели равномерную ширину. Митохондрии подвергались изменениям, характерным для их деления. Цитоплазматическая мембрана была разрыхлена и очагово разрушена. На поверхности цитоплазматической мембраны, обращенной в просвет капилляра, обнаруживались скопления осмиофильной субстанции. Увеличивалось количество микропиноцитозных пузырьков в цитоплазме отростков эндотелиальных клеток (рис. 4).

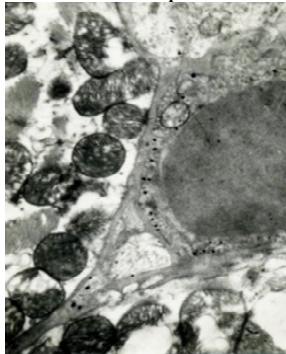


Рис. 1. Ультраструктура эндотелиальных клеток кровеносных капилляров миокарда крыс 6 месячного возраста на фоне введения препарата ЯСК КК. х 39 000.

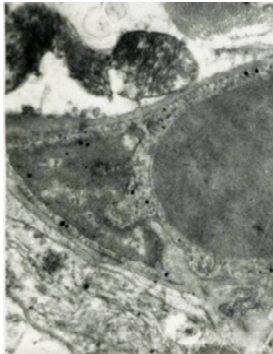


Рис. 2. Ультраструктура эндотелиальных клеток кровеносных капилляров миокарда крыс 12 месячного возраста после введения ЯСК КК. х 43 000.

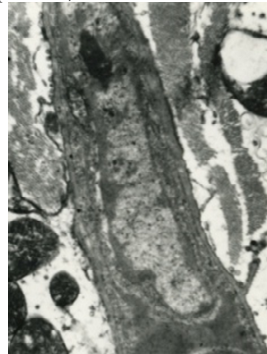


Рис. 3. Ультраструктура эндотелиальных клеток кровеносных капилляров миокарда крыс 18-ти месячного возраста после введения ЯСК КК. х 48 000.

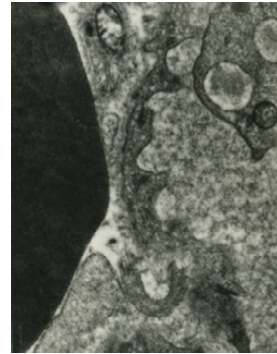


Рис. 4. Ультраструктура эндотелиальных клеток кровеносных капилляров миокарда крыс 24-х месячного возраста после введения препарата ЯСК КК. х 56 000.

На фоне введения препарата ЯСК КК наблюдалась резкая активация трансцеллюлярного транспорта веществ, что подтверждается увеличением количества микропиноцитозных пузырьков в цитоплазме отростков этих клеток. Кроме того, увеличение числа рибосом и полисом, а также появление мелких митохондрий, а также их делящихся форм в цитоплазме свидетельствовало о повышении метаболической активности внутриклеточных органелл эндотелиоцитов.

Выводы

1. Введение препарата ЯСК КК крысам разного возраста в процессе их старения не вызывало негативных реакций на субклеточном уровне.
2. В группах молодых крыс (возраст 6 и 12 месяцев), подвергавшихся введению препарата ЯСК КК, существенных изменений в ультраструктурной организации органелл эндотелиоцитов кровеносных капилляров миокарда выявлено не было. Клетки имели типичное строение. В то время как у экспериментальных животных 18 и особенно 24 месячного возраста изменения положительного характера после введения ЯСК КК были более выражены. Существенно возрастало количество полисом и рибосом, в сравнении с интактными экспериментальными животными соответствующего возраста.
3. Введение препарата ЯСК КК во всех возрастных группах вызывало повышение активности метаболических и синтетических процессов в эндотелиоцитах кровеносных капилляров миокарда. Наиболее выражены эти процессы были у старых крыс.

Перспективы дальнейших исследований в данном направлении. В дальнейших исследованиях представляет интерес сопоставить полученные экспериментальные данные ультрамикроскопической организации эндотелиоцитов

кровеносных капилляров миокарда крыс с уровнем NO в тканях миокарда животных в аналогичные сроки после введения ЯСК КК.

Список литературы

1. Osobennosti izmenenij ul'trastrukturnoj organizacii kardiomiocitov i jendoteliocitov krovenosnyh kapillarov miokarda krysv dinamike starenija / Ju.V. Rudneva, V.P. Nevzorov, V.G. Babijchuk [i dr.] // Visnik problem biologii i medicini. – 2014. – Vip. 4. – T. 2 (114). – S. 253-258.
2. Brandes R. P. Endothelial aging / R.P. Brandes, I. Fleming, R. Busse / Cardiovascular Research. – 2005. – Vol. 66. – P. 286-294.
3. Chistiakov D. A. Mitochondrial aging and age-related dysfunction of mitochondria / D.A. Chistiakov, I.A. Sobenin, V.I. Revin [et al.] // Hindawi Publishing Corporation BioMed Research International. – 2014. – Vol. 14.
4. Stammzellen aus Nabelschnurblut – ein besonderes Gut / T. W. Goecke, S.M. Jud, V. Weisbach [et al.] // Geburtstst Frauenheilk. – 2010. – B.70. – S. 3-16.
5. World Health Organization – Noncommunicable Diseases (NCD) Country Profiles, - 2014.

Реферати

УЛЬТРАСТРУКТУРНА ОРГАНІЗАЦІЯ ЕНДОТЕЛІОЦИТІВ КАПІЛЯРІВ МІОКАРДА У ДИНАМІЦІ СТАРІННЯ ЩУРІВ НА ТЛІ ЗАСТОСУВАННЯ КРІОКОНСЕРВОВАНОГО ПРЕПАРАТУ КОРДОВОЇ КРОВІ

Мартінова Ю.В., Невзоров В.П., Бабійчук В.Г.,
Чернявська О.А., Кулик В.В.

Проведено електронномікроскопічні дослідження ендотеліоцитів кровоносних капілярів міокарда щурів в динаміці їх старіння на тлі введення розмороженого кріоконсервованого препарату ядровмісних клітин кордової крові, що містить гемопоетичні стовбурові клітини. Показано, що у 6 і 12 місячних тварин зберігалася типова будова ендотеліоцитів, в той час як у 18 і 24 місячних щурів відбувалося різке збільшення кількості мікропіноцитозних пухирців, а також рибосом і полісом. Спостерігалася активація метаболічної та синтетичної активності ендотеліоцитів щурів, що старіють. Результати даної роботи можуть бути використані для зіставлення з показниками біохімічних, електрофізіологічних та інших досліджень з метою створення загальної картини змін, що відбуваються в міокарді під час старіння на тлі застосування стовбурових клітин кордової крові.

Ключові слова: ядровмісні клітини кордової крові, мітохондрії, ендотеліоцити, щури.

Стаття надійшла 12.03.2015 р.

ULTRASTRUCTURE OF MYOCARDIUM BLOOD ENDOTHELIAL CELLS IN DYNAMICS OF RATS' AGING ON BACKGROUND OF APPLICATION OF CRYOPRESERVED CORD BLOOD PREPERATION

Martynova YU.V., Nevzorov V.P., Babiychuk V.G.,
Chernyavskaya E.A., Kulik V.V.

There were performed electron microscopy studies of rat myocardium's endothelial capillaries in the dynamics of aging on the background of the frozen-thawed cord blood nucleated cells preparation containing hematopoietic stem cells. A typical structure of endotheliocytes was shown to be kept in the 6 and 12 months old animals, while in the 18 and 24 months old rats a sharp increase in the number of micropinocytic vesicles, ribosomes and polysomes took place. There was observed an activation of the metabolic and synthetic activity of the endothelial cells of aging rats. The results of this work can be used for comparison with the rates of biochemical, electrophysiological and other studies in order to create the overall picture of the myocardium's changes during aging on the background of application of cord blood stem cells.

Key words: cord blood nucleated cells, mitochondria, endothelial cells, rats.

Рецензент Шепітько В.І.

УДК 616.24-001.17-018-076]-092.9

З. М. Небесна, *Г. А. Єрошенко

ДВНЗ "Тернопільський державний медичний університет ім. І. Я. Горбачевського МОЗ України", м. Тернопіль, *ВДНЗ України «Українська медична стоматологічна академія», м. Полтава

ГІСТОЛОГІЧНІ ТА ГІСТОХІМІЧНІ ЗМІНИ ЛЕГЕНЬ ПРИ ЕКСПЕРИМЕНТАЛЬНІЙ ТЕРМІЧНІЙ ТРАВМІ

В експерименті на статевозрілих білих щурах-самцях проведені гістологічні та гістохімічні дослідження легень після термічної травми. Встановлено, що ступінь структурних та гістохімічних змін компонентів органу залежить від терміну досліду. Гострий період після опікового ураження (1-7 доби) характеризується пристосувально-компенсаторними та початковими деструктивними змінами. В пізні терміни експерименту (14-21 доби) виявлені значні судинні розлади, деструктивно-дегенеративні зміни бронхів та респіраторного відділу легень.

Ключові слова: легені, гістологічні і гістохімічні зміни, термічна травма.

Робота є фрагментом міжкафедральної планової НДР "Ре моделювання кровоносних русел внутрішніх органів та тканин при різних патологічних станах в експерименті" номер державної реєстрації 0111U008026.

Значна частота опіків в мирний час як і велике значення цього виду ураження в умовах сучасних війн роблять проблему термічної травми досить актуальною [3, 7, 8]. В ряді всього різноманіття проявів і ускладнень опікової хвороби легенева патологія до цього часу залишається самою частою в кожному з її періодів. Летальність при приєднанні легеневої ускладнень досягає