

Н. С. Корчицька

ВДНЗ України "Буковинський державний медичний університет", м. Чернівці

ОРГАНОМЕТРИЧНЕ ДОСЛІДЖЕННЯ ВЕРХНЬОЇ ЩЕЛЕПИ В ПЕРИНАТАЛЬНОМУ ПЕРІОДІ ОНТОГЕНЕЗУ ЛЮДИНИ

Проведено органометричне дослідження верхньої щелепи на 53 трупах 4-10 місячних плодів. Виявлено два періоди прискороного розвитку органометричних параметрів верхньої щелепи (для висоти – на 5-му і 7-му місяцях, для ширини – на 6-му і 7-му місяцях) і два періоди щодо уповільненого розвитку (для висоти – на 6-му і 8-10-му місяцях, для ширини – на 5-й і 8-10-му місяцях). У ранніх плодів (4-5 місяць) переважно збільшуються поздовжні параметри верхньої щелепи, обличчя і черепа, починаючи з 6-го місяця відбувається превалювання зростання поперечних даних параметрів.

Ключові слова: верхня щелепа, органометрія, плід, людина.

Робота є фрагментом НДР "Буковинський державний медичний університет": "Особливості морфогенезу та топографії органів і систем в пренатальному та постнатальному періодах онтогенезу" (№ держ. реєстр. 0115U002769).

Дослідження вікових закономірностей розвитку органів і систем людини є предметом одного із важливих напрямів сучасної морфології [3]. Враховуючи прогресивний розвиток щелепно-лицевої хірургії, хірургічної стоматології, пластичної та реконструктивної лицевої хірургії, на XIII міжнародній конференції щелепно-лицевих хірургів і стоматологів (Санкт-Петербург, 2008) обговорювалася необхідність детального вивчення краніометричних параметрів верхньої і нижньої щелеп [11]. Вивчення краніотопографічних співвідношень основних параметрів лицевого відділу черепа можуть бути використані для обґрунтування хірургічних прийомів у пластичній та реконструктивній щелепно-лицевій хірургії [5].

Розвиток кісток черепа подібний до розвитку інших частин скелета і має низку характерних особливостей щодо утворення зябрових дуг, а також тісний зв'язок між процесами розвитку щелепно-лицевої ділянки черепа та формуванням і розвитком суміжних органів та тканин у процесі росту [2]. Процеси формування та розвитку кісткової системи людини знайшли відображення в літературі останніх років [12, 13]. Багато уваги приділяється детальному вивченню закономірностей розвитку кісток черепа [1, 4, 6].м

Багатофункціональна різноманітність структур лица, особливості їх розвитку, зумовлюють вікові зміни в будові кісток, які з ними пов'язані [7]. Літературне дослідження свідчить, що верхня щелепа (ВЩ) у пренатальному періоді характеризується різноманітністю топічного положення її відростків та стінок. Маловивчені і несистематизовані дані про морфометричні параметри ВЩ на ранніх етапах розвитку, що є підґрунтям для визначення природжених вад обличчя і формування фізіологічного прикусу, зумовлюють потребу подальшого анатомічного дослідження [8].

Водночас, особливості будови та динаміка органометричних змін ВЩ у перинатальному періоді онтогенезу досліджені недостатньо.

Метою роботи було з'ясування хронологічної послідовності змін органометричних параметрів верхньої щелепи, співвідношення їх із загальними розмірами лица та черепа, впродовж перинатального періоду.

Матеріал та методи дослідження. Дослідження проведено на 53 трупах 4-10-місячних плодів обох статей, без зовнішніх ознак анатомічних відхилень чи аномалій та без явних макроскопічних відхилень від нормальної будови черепа. Нами були використані орієнтири, що характеризують динаміку внутрішньоутробного розвитку ВЩ, лица та черепа [9, 10], а саме: висота черепа, загальна висота лица, ширина черепа, ширина лица, поздовжня довжина черепа, поперечна довжина черепа, загальна висота ВЩ (зліва, справа) та ширина ВЩ (зліва, справа) (рис. 1, 2). Вимірювання проводили в горизонтальній вушно-очній площині методами макромікропрепарування, краніометрії та морфометрії з використанням товстотного, ковзаючого циркулів, штанген-циркуля та сантиметрової стрічки. Статистичну обробку даних проводили за допомогою ліцензованих комп'ютерних програм "Statgrafics", "Statistica". Робота виконана з дотриманням основних положень Гельсінської декларації Всесвітньої медичної асоціації про етичні принципи проведення науково-медичних досліджень за участю людини (1964-2000) та наказу МОЗ України від 23.09.2009 р. № 690.

Результати дослідження та їх обговорення. Формування та розвиток анатомічних структур ВЩ на різних етапах раннього онтогенезу зумовлено різним ступенем їх збільшення, а

також різним взаємовідношенням з параметрами лица та черепа. ВЩ утворює центральну частину щелепового відділу та з'єднана з кістками лица і деякими кістками черепа.

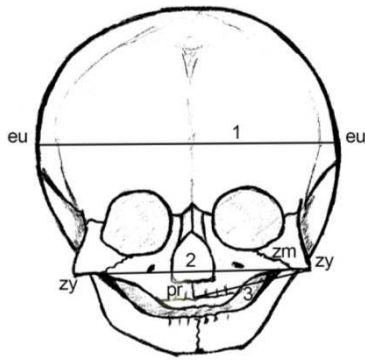


Рис. 1. Схема вимірювання органометричних параметрів черепа (фронтальна площина): 1 – поперечна довжина черепа (eu-eu); 2 – ширина лица (zy-zy), ширина верхньої щелепи (pr-zm).

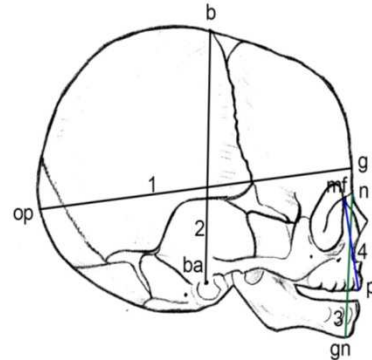


Рис. 2. Схема вимірювання органометричних параметрів черепа (сагітальна площина): 1 – поперечна довжина черепа (g-op); 2 – висота черепа (ba-b); 3 – загальна висота лица (n-gn); 4 – висота верхньої щелепи (mf-pr).

Результати наших досліджень показали, що висота ВЩ (вимірювали по вертикальній лінії від найвищої точки лобового відростка ВЩ до точки перетину краю коміркового відростка з серединною площиною (prosthion)) та ширина ВЩ (між найнижчою точкою на вилично-верхньощелепному шві (zygomaxillare) і точкою перетину краю коміркового відростка з серединною площиною (prosthion)) істотно збільшується на 5-му та 7-му місяцях з наступним відносним сповільненням на 6-му та 8-10 місяцях (таблиця). Висота черепа, яка вимірювалася від середини переднього краю великого потиличного отвору – basion до найвищої точки сагітального шва – bregma (точка розташована в місці сходження вінцевого та стрілового швів) суттєво збільшується на 5-му місяці з подальшим незначним збільшенням на 6-му місяці, з наступним збільшенням на 7-10 місяцях (табл.). Загальна висота лица, що вимірювалася між точкою, що лежить в місці перетину серединної площини із лобово-носовим швом (nasion) та точкою на нижньому краї нижньої щелепи в місці перетину його з серединною площиною (gnation) найбільше збільшується на 5-му, 8-10 місяцях, на 6-му місяці – незначним збільшенням, а на 7-му – даний показник змінюється найменше (див. табл.). Поперечна довжина черепа (вимірювалася між точками euop, тобто між найбільш випнутими точками бічної стінки черепа, що лежать на тім'яних кістках (рідше на верхній частині луски скроневої кістки) суттєво збільшується на 6-му та 8-10 місяцях, з уповільненням росту на 5-му та 7-му місяцях (див. табл.). Поздовжня довжина черепа (вимірювалася від найбільш виступаючої назовні точки між надбрівними дугами до найбільш віддаленої від glabella точки на потиличній кістці в серединній площині) та ширина лица, що вимірювалася між найбільш виступаючими назовні точками на виличних дугах (zygion), істотно збільшується на 5-му та 8-10 місяцях, а на 6-му та 7-му місяцях дані параметри збільшуються незначно (табл.).

Таблиця

Динаміка органометричних параметрів верхньої щелепи, черепа та лица в перинатальному періоді онтогенезу людини (x±Sx)

Параметри	4 місяць (n=7)	5 місяць (n=10)	6 місяць (n=11)	7 місяць (n=9)	8-10 місяць (n=16)
Висота верхньої щелепи (справа), мм	11,9±0,50	15,5±0,38 p< 0,001	17,5±0,15 p< 0,001	21,1±0,33 p< 0,001	23,3±0,34 p< 0,001
Висота верхньої щелепи (зліва), мм	11,8±0,48	15,3±0,38 p< 0,001	17,3±0,15 p< 0,001	21,0±0,34 p< 0,001	23,2±0,33 p< 0,001
Ширина верхньої щелепи (справа), мм	15,5±0,22	16,7±0,25 p< 0,01	19,8±0,48 p< 0,001	23,1±0,55 p< 0,001	24,2±0,12 p< 0,001
Ширина верхньої щелепи (зліва), мм	15,3±0,23	16,4±0,24 p< 0,01	19,7±0,43 p< 0,001	22,9±0,56 p< 0,001	24,0±0,12 p< 0,001
Поперечна довжина черепа, мм	38,5±1,19	43,3±0,86 p< 0,001	52,0±1,08 p< 0,001	57,7±1,60 p< 0,001	80,8±0,93 p< 0,001
Ширина лица, мм	31,1±0,72	38,4±0,69 p< 0,001	42,5±1,02 p< 0,001	47,7±2,08 p< 0,001	66,4±1,08 p< 0,001
Поздовжня довжина черепа, мм	47,1±1,48	57,8±1,12 p< 0,001	66,2±1,03 p< 0,001	72,6±0,67 p< 0,001	88,2±2,03 p< 0,001
Висота черепа, мм	38,5±1,46	51,1±1,02 p< 0,001	53,2±3,50 p< 0,01	65,4±1,35 p< 0,001	76,7±0,64 p< 0,001
Загальна висота лица, мм	21,8±0,55	26,7±0,33 p< 0,001	30,8±0,70 p< 0,001	32,6±0,69 p< 0,001	36,6±0,20 p< 0,001

Примітка: p – вірогідність відмінностей порівняно з 4 місяцем; n – кількість спостережень.

У динаміці перинатального періоду онтогенезу для органометричних параметрів ВЩ, лица та черепа можна виділити два періоди прискороного розвитку та два періоди відносного сповільнення (параметри збільшуються незначно). Для висоти ВЩ (зліва і справа) періоди прискороного розвитку характерні на 5 та 7 місяцях, для ширини ВЩ (зліва і справа) – на 6 та 7 місяцях. Відповідно періоди відносного сповільнення притаманні для висоти ВЩ (зліва і справа) на 6 та 8-10 місяцях, для ширини ВЩ (зліва і справа) – 5 та 8-10 місяцях. Параметри ширини лица, загальної висоти лица, поздовжньої довжини черепа та висоти черепа значно збільшуються на 5 та 8-10 місяцях (період прискороного розвитку), на 6 та 7 місяцях дані параметри збільшуються незначно (період відносного сповільнення). Тільки для параметрів поперечної довжини черепа є характерні періоди прискороного розвитку на 6 та 8-10 місяцях та період сповільненого розвитку – на 5 та 7 місяцях.

У ранніх плодів (4-5 місяць) переважно збільшуються поздовжні параметри ВЩ, лица та черепа, починаючи з 6 місяця відбувається переважання росту поперечних даних параметрів.

Висновки

1. Для органометричних параметрів верхньої щелепи перинатального періоду характерні два періоди прискороного розвитку (для висоти – 5 та 7 місяці, для ширини – 6, 7 місяці) та два періоди відносного сповільнення (для висоти – 6 та 8-10 місяці, для ширини – 5 та 8-10 місяці).
2. У ранніх плодів (4-5 місяць) переважно збільшуються поздовжні параметри ВЩ, лица та черепа, починаючи з 6 місяця відбувається переважання росту поперечних даних параметрів.

Перспектива подальших досліджень. Дослідити хронологічну послідовність змін органометричних параметрів верхньої щелепи у дітей грудного віку.

Список літератури

1. Aleshkina O.Yu. Krainie tipy formy osnovaniya cherepa cherepa / O.Yu. Aleshkina // Visn. problem biolog. i med. – 2003. – No. 3. – S. 7-9.
2. Bobrik I.I. Zakonomirnosti rozvitku kistok cherepa na riznih etapah morfogenezu / I.I. Bobrik, Z.Z. Masna // Visn. morfolog. – 2006. – T. 12, No. 1. – S. 113-115
3. Vovk Yu.N. Klinicheskaya anatomiya golovy. Uchebnoe posobie. Chast 1 / Yu.N. Vovk // – Lugansk, - 2010. – 196 s.
4. Zaychenko A.A. Konstruktsionnaya tipologiya mozgovogo cherepa cheloveka / A.A. Zaychenko // Visn. problem biolog. i med. – 2003. – No. 3. – S. 12-13.
5. Ikramov V.B. Kraniometricheskie sootnosheniya verhney i nizhney chelyustey / V.B. Ikramov // Klin. anatom. ta operativ. hirurg. – 2009. – T. 8, No. 2. – S. 21-24.
6. Mazurova L.V. Izmenchivost nekotorykh parametrov kostnogo nYoba v vozrastnom aspekte i v svyazi s formoy cherepa / L.V. Mazurova, V.N. Nikolaenko, V.N. Salnikov // Visn. problem biolog. i med. – 2003. – No. 3. – S. 30-31.
7. Stepanenko V.V. Morfometricheskie osobennosti verhney chelyusti u detey i ih znachenie v prakticheskoy stomatologii: diss. ... kand. med. nauk: spets. 14.00.21 “Stomatologiya”, 14.00.02 “Anatomiya cheloveka”/ Valeriya Vadimovna Stepanenko. – M., - 2005. – 149 s.
8. Slobodyan O.M. Suchasni vidomosti pro budovu verhnoyi schelepi v rannomu periodi ontogenezu / O.M. Slobodyan, N.S. Korchinska // Klin. anatom. ta operativ. hirurg. – 2011. – T. 10, No. 3. – S. 58-63.
9. Slobodyan O.M. Suchasni vidomosti pro budovu verhnoyi schelepi v rannomu periodi ontogenezu / O.M. Slobodyan, N.S. Korchinska // Klin. anatom. ta operativ. hirurg. – 2011. – T. 10, No. 3. – S. 58-63.
10. Slobodyan O.M. Rentgenanatomiya ta morfometriya verhnoyi schelepi v drugomu trimestri vnutrishnoutrobnogo rozvitku / O.M. Slobodyan, N.S. Korchinska // Ukr. zh. klin. ta laborator. med. – 2013. – T. 8, No. 3. – S. 98-101.
11. Shapovalova E.Yu. Vozrastnaya dinamika formirovaniya chelyustno-litseвого apparata cheloveka v rannem periode prenatalnogo razvitiya / E.Yu. Shapovalova, A.N. Barsukov, G.A. Yuni // Morfolog. – 2010. – T. 137, No. 2. – S. 77-81.
12. Borenstein M. Frontomaxillary facial angles in chromosomally normal fetuses at 11+0 to 13+6 weeks / M. Borenstein, N. Persico, C. Kaihura // Ultrasound in Obstetrics & Gynecology A. – 2007. – Vol. 30, № 5. – P. 737-741.
13. Faure J. Sonographic assessment of normal fetal palate using three-dimensional imaging: A new technique / J. Faure, G. Captier, M. Baumler // Ultrasound in Obstetrics & Gynecology A. – 2007. – Vol. 29, № 2. – P. 124-127.

Реферати

ОРГАНОМЕТРИЧЕСКОЕ ИССЛЕДОВАНИЕ ВЕРХНЕЙ ЧЕЛЮСТИ В ПЕРИНАТАЛЬНОМ ПЕРИОДЕ ОНТОГЕНЕЗА ЧЕЛОВЕКА

Корчинская Н.С.

Проведено органометрическое исследование верхней челюсти на 53 трупах 4-10 месячных плодов. Выявлены два периода ускоренного развития органометрических параметров верхней челюсти (для высоты – на 5-ом и 7-ом месяцах, для ширины – на 6-ом и 7-ом месяцах) и два периода относительного замедленного развития (для высоты – на 6-ом и 8-10-ом месяцах, для ширины – на 5-ом и 8-10-ом месяцах). У ранних плодов (4-5 месяц)

ORGANOMETRIC STUDY OF THE UPPER JAW IN THE PERINATAL PERIOD OF HUMAN ONTOGENESIS

Korchynska N. S.

Organometric examination of the upper jaw on 53 dead 4-10-month fetuses have been conducted. Two periods of an accelerated development of the organometric parameters of the upper jaw have been found (for the height – on the 5th and 7th month, for the width – on the 6th and 7th month), as well as two periods of relatively slow development (for the height – on the 6th and 8-10 months and for the width – on the 5th and 8-10 months). In early

преимущественно увеличиваются продольные параметры верхней челюсти, лица и черепа, начиная с 6-го месяца происходит превалирование роста поперечных данных параметров.

Ключевые слова: верхняя челюсть, органометрия, плод, человек.

fetuses (4-5thmonth) the longitudinal parameters of the upperjaw, face and cranium en large predominantly, beginning from the 6th month transverse parameters prevail.

Key words: upperjaw, organometria, fetus, human.

Стаття надійшла 11.01.2016 р.

Рецензент Старченко І.І.

УДК 611.161:611.611:57.012.4:616.441-008.64

Ю. Ю. Кузьменко

Національний медичний університет ім. О. О. Богомольця, м. Київ

АНАЛІЗ УЛЬТРАСТРУКТУРНИХ ЗМІН КРОВОНОСНИХ КАПІЛЯРІВ РІЗНИХ ВІДДІЛІВ НЕФРОНУ НИРКИ В ПІЗНІ ТЕРМІНИ РОЗВИТКУ ЕКСПЕРИМЕНТАЛЬНОГО ГІПОТИРЕОЗУ

В роботі представлені результати дослідження ультраструктурних змін кровоносних капілярів різних відділів нефрону нирки через 50 діб після тотальної тиреоїдектомії в експерименті на лабораторних тваринах. В частині кровоносних капілярів клубочків спостерігаються помірні ультраструктурні зміни за компенсаторним типом, але значна кількість кровоносних капілярів перебуває на стадії руйнації; поширеність дистрофічно змінених ендотеліоцитів збільшується; в більшості перитубулярних артеріол визначаються апаптозні зміни. Таким чином, в пізні терміни розвитку експериментального гіпотиреозу в ультраструктурній будові кровоносних капілярів різних відділів нефрону нирки дистрофічно-деструктивні процеси превалюють над компенсаторними.

Ключові слова: нирка, кровоносні капіляри клубочку, перитубулярні капіляри, нефрон, тиреоїдектомія.

Робота є фрагментом НДР «Морфофункціональний стан органів, найбільш чутливих до дефіциту гормонів щитоподібної залози за умов гіпотиреозу та його корекції», № державної реєстрації 0106U004081.

Захворювання щитоподібної залози (ЩЗ) останнім часом привертають значну увагу в зв'язку с тим, що поширеність цієї патології серед населення постійно збільшується. В Україні станом на 1.01.2012 року зареєстровано 90884 тис. хворих на гіпотиреоз (у 1999 р. - 53 тис.) [2, 3]. Саме ЩЗ активно реагує на геохімічний стан довкілля з подальшим виникненням тих чи інших її захворювань [3]. Негативний вплив хвороб ЩЗ на функціональний стан різних органів і систем обумовлено участю тиреоїдних гормонів у процесах метаболізму [6], тому їх дефіцит призводить до різноманітної патології всього організму, в тому числі і до порушення функції нирок [1, 4, 5]. Однак, питання морфологічних змін в компонентах нирки при дефіциті гормонів щитоподібної залози залишаються відкритими.

Метою роботи було вивчення в порівняльному аспекті ультраструктурних змін кровоносних капілярів різних відділів нефрону нирки в пізні терміни (50 діб) після тиреоїдектомії в експерименті на лабораторних тваринах.

Матеріал та методи дослідження. Матеріалом дослідження були нирки 20 білих щурів лінії Вістар вагою 180-200 г. Утримання та використання лабораторних тварин відповідало "Загальним етичним принципам експериментів на тваринах". Тваринам моделювали стан маніфестного гіпотиреозу шляхом проведення тотальної тиреоїдектомії. Контроль гіпотиреозу проводили визначенням рівня вільного тироксину в плазмі крові тварин імуноферментним методом. Тварин декапітували через 50 діб після операції під легким ефірним наркозом згідно з вимогами до виведення тварин з експерименту.

Матеріалом для електронно-мікроскопічного дослідження були ділянки кіркової речовини нирок, які фіксували в 2,5% розчині глютарового альдегіду на фосфатному буфері з дофіксацією в 1% розчині OsO₄ та обробляли згідно загально прийнятої методики. Зрізи виготовлялися на ультратомі «Reichard». Напівтонкі зрізи забарвлювалися метиленовим синім та за Nayat, ультратонкі контрастували уранілацетатом та цитратом свинця. Препарати вивчали та фотографували в електронному мікроскопі ПЕМ 125К.

Результати дослідження та їх обговорення. Через 50 діб після тотальної тиреоїдектомії в кровоносних капілярах клубочків нефрону визначаються мозаїчні зміни: як компенсаторні, так дистрофічно-деструктивні. В просвіті деяких капілярів визначаються формені елементи крові; в частині кровоносних капілярів виявляються ендотеліоцити з ультраструктурними ознаками функціональної активності. Ядра ендотеліоцитів овальної форми з нерівними контурами; переважає еухроматин, який рівномірно розташований в каріоплазмі; чітко виражена зональність